

Tratamiento de las luxaciones de LIO con vitrectomía y reposición

J.L. Olea
J.M. Mateos
L. Herrero

Servicio
de Oftalmología
Hospital Son Dureta
Palma de Mallorca
Balears

Resumen

Se describe la técnica de reposición de lentes flexibles luxadas a vítreo, realizando una vitrectomía y recolocándola en sulcus con pinzas de cuerpos extraños. Esta técnica exige una capsulorhexis íntegra o muy conservada, y se ve facilitada por la utilización de dispositivos de visión de "no contacto".

Resum

Es descrita la técnica de reposició de lens flexibles luxades a vitri, realitzant una vitrectomia i recol·locant-la a sulcus amb pinces de cos estrany. Aquesta tècnica exigeix una capsulorexis íntegra o molt conservada, i es veu facilitada per la utilització de dispositius de visió de "no contacte".

Summary

Description of reposition of a foldable intraocular lens which it has been luxated towards posterior chamber, it is relocated in sulcus previous vitrectomy. This technique requires a well conservated rhexis of the capsule, and benefits significantly by the use of a "non contact" vision devices.

La luxación a vítreo de una lente intraocular de cámara posterior es una complicación rara que suele acontecer en el periodo postoperatorio inmediato (Figura 1).

Se han descrito los recambios de la lente intraocular (LIO), es decir, la extracción de la LIO y colocación de una nueva en cámara anterior o una suturada a sulcus^{1,2}, y las recolocaciones, se han descrito incluso la recolocación de lentes de cámara posterior en cámara anterior³; sin embargo el uso extendido de las lentes flexibles, en casos con capsulorhexis bien conservadas o íntegras, permite frecuentemente, la realización de esta técnica sencilla y rápida, que a continuación describimos.

Bajo anestesia peribulbar. Se realiza una vitrectomía posterior amplia, cuyo objetivo es eliminar masas o restos cristalinos, si los hubiere, y eliminar toda adherencia de la lente a retina (Figura 2). A continuación, a través del propio microscopio, y sin dis-

positivo de visualización posterior, se limpia con el vitreotomo todos los restos anteriores de vítreo o de masas y si no existe, provocar una gran apertura central en la cápsula posterior, al menos del tamaño y forma de la capsulorhexis existente (Figura 3).

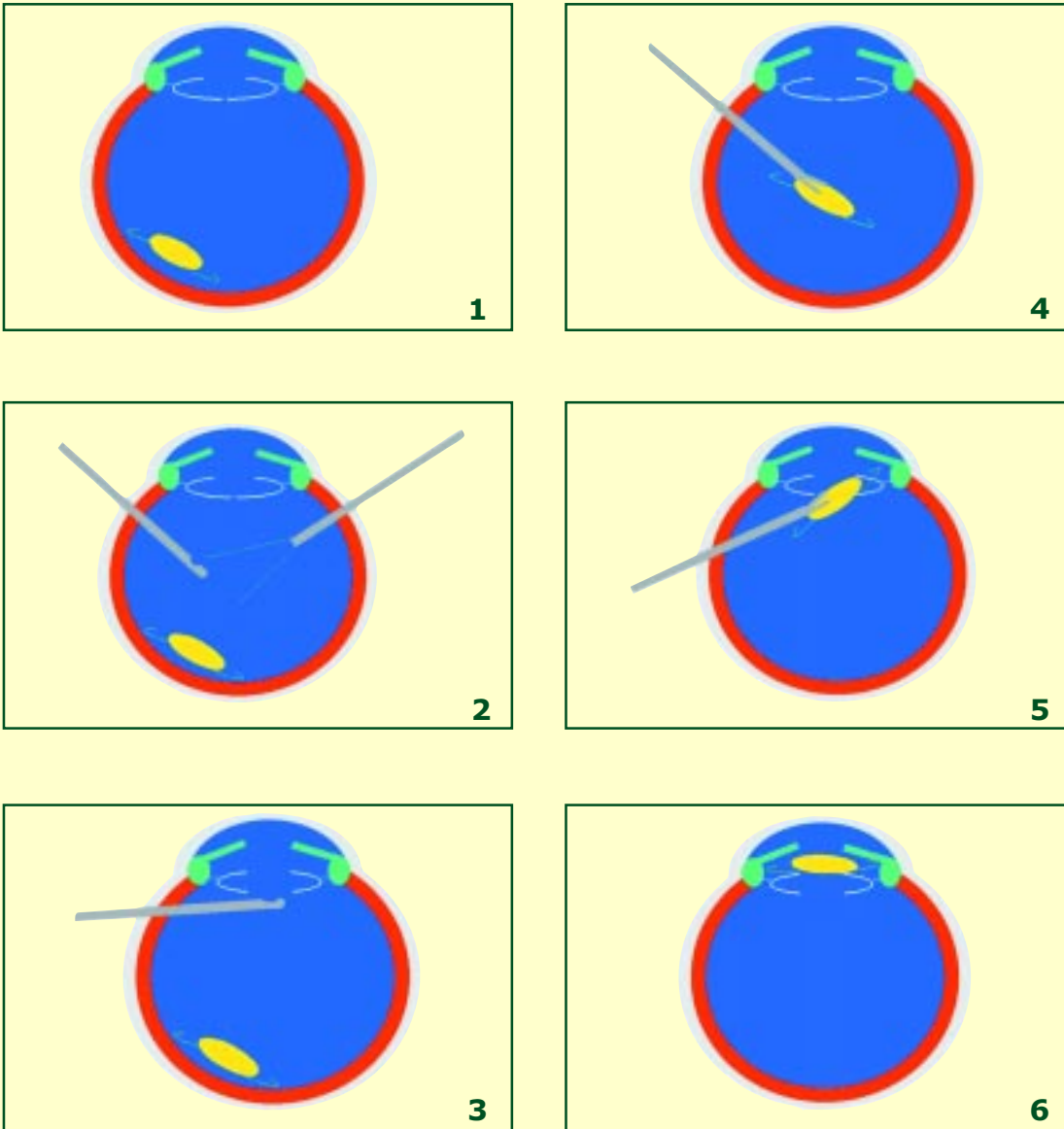
Se realizan sendas incisiones limbares de servicio, a las X y las II; un punto importante, aunque no imprescindible, es la realización de la vitrectomía con un método de visualización de "no contacto", que en nuestro caso es el BIOM.

Se introduce una pinza de cuerpos extraños y se atrapa la lente por la zona óptica (Figura 4), algunos recomiendan en este paso, el uso de perfluorocarbono líquido con el fin de proteger la retina.

Se desplaza la punta de la pinza con un háptico hacia el polo anterior, situándole en sulcus (Figura 5), pasamos la zona óptica a través de la capsulorhexis, con la otra mano introducimos un rotador a través

Correspondencia:

Dr. Jose L. Olea Vallejo
Servicio de Oftalmología
Hospital Son Dureta
C/ Andrea Doria, 55
07014 Palma de Mallorca



Figuras 1 a 6.

de la incisión de servicio, opuesta a la esclerotomía en la que tenemos la pinza de cuerpos extraños.

Sujetamos y rotamos la lente, a medida que liberamos la fijación en la pinza de cuerpos extraños, y así pasamos el segundo háptico al sulcus. Se puede usar para proteger el endotelio, viscoelástico en sulcus, debiéndose eliminar posteriormente.

Utilizando las incisiones de servicio, centramos la lente con un rotador, se puede realizar esta técnica

con pequeñas roturas de la capsulorhexis, pero puede tener algunos problemas añadidos: se puede agrandar la rotura durante la maniobra de la recolocación en sulcus, o al centrar la lente y orientarla, se puede volver a luxar, debiendo repetir la maniobra de la recolocación de la LIO.

La técnica tiene varias ventajas: permite utilizar la misma lente, sólo se efectúa un vitrectomía posterior y no se precisa manipulación externa de la cornea

al no tener que abrir cámara anterior para introducir o sacar lentes, con lo que no añadimos incisiones astigmáticas.

Bibliografía

1. Sarrafizadeh R, Ruby AJ, Asan TS, *et al.* A comparison of visual results and complications in eyes with posterior chamber intraocular lens dislocation treated with pars plana vitrectomy and lens repositioning or lens exchange. *Ophthalmology* 2001;108:82-9.
2. Kokame GT, Atebara NH, Bennet MD. Modified technique of haptic externalisation for scleral fixation of dislocated posterior chamber lens implants. *Am J Ophthalmol* 2001;131:129-31.
3. Ruiz-Moreno JM. Repositioning dislocated posterior chamber intraocular lenses. *Retina* 1998;18:330-4.