

Evolución a largo plazo de la transposición de grandes arterias reparada durante la edad pediátrica*

Jaume Casaldàliga

Unidad de Cardiología
Pediátrica
Hospital Infantil
Vall d'Hebron

La transposición de grandes arterias (TGA), en su forma simple o asociada a comunicación interventricular, puede repararse mediante técnicas de *reparación fisiológica* o de *reparación anatómica*.

TGA con reparación fisiológica

La reparación fisiológica de la TGA, también conocida como operación de Senning, operación de Mustard, reparación o redirección auricular de la TGA o "switch" auricular, es una técnica en la que, mediante la confección de unos "túneles" o canales auriculares, se deriva el retorno venoso sistémico hacia ventrículo izquierdo y el retorno venoso pulmonar a ventrículo derecho. Así, en la TGA reparada por este método, se consigue dirigir la sangre venosa -vía: venas cavas, canal o neaurícula venosa, ventrículo izquierdo, arteria pulmonar- hacia el lecho de oxigenación pulmonar y la sangre arterial -vía: venas pulmonares, neaurícula o canal auricular arterial, ventrículo derecho, aorta- al lecho vascular sistémico (Figura 1).

Dicha técnica comporta:

- El ventrículo derecho es el ventrículo con función de ventrículo sistémico.
- La válvula tricúspide es la válvula AV del circuito sistémico.
- Necesidad de unas extensas canalizaciones quirúrgicas en aurículas.

Tales hechos pueden condicionar la evolución postquirúrgica en el sentido que a continuación se expone:

- ¿Será el ventrículo derecho capaz de mantener durante toda la vida su función como ventrículo

sistémico? La respuesta a tal interrogante en parte nos la aporta el estudio de la evolución natural de otra cardiopatía con igual funcionamiento que la TGA reparada mediante técnica de switch auricular; se trata de la doble discordancia aurículo-ventricular y ventrículo-arterial, también conocida como inversión ventricular aislada y mal llamada transposición "corregida" de grandes arterias. Como en dicha cardiopatía, en todas las series de pacientes con TGA reparada con técnicas de Mustard o Senning se constatan importantes dilataciones del ventrículo derecho y, en menor número, pacientes muertos o

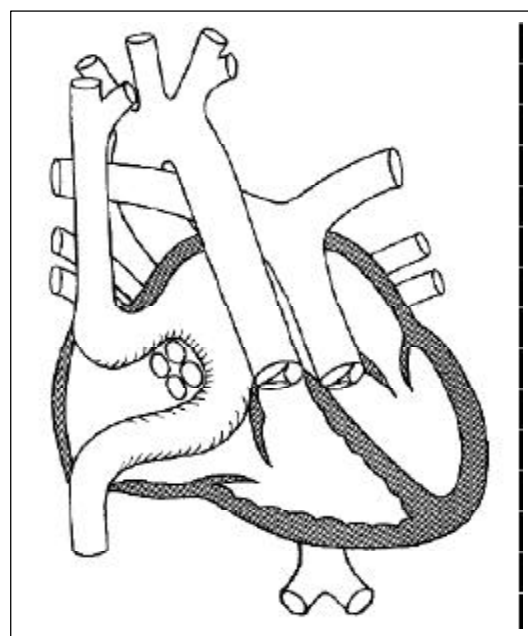


Figura 1.

*Ponencia presentada en el III Curso de Cardiología Pediátrica, organizado por la Unidad de Cardiología Pediátrica y el Servicio de Cirugía Cardíaca del Hospital Vall d'Hebron (29-30 octubre 2001)

transplantados por fallo del ventrículo derecho en su función de ventrículo sistémico.

- b. ¿Cuál será el comportamiento de la válvula tricúspide funcionando en el circuito sistémico y en un ventrículo derecho con importante dilatación?. En todas las series que estudian la evolución post-operatoria de la reparación fisiológica de la TGA se confirma la existencia de diferentes grados de regurgitación tricuspídea en la mayoría de pacientes. Dicha regurgitación puede ser un factor añadido para el fracaso ventricular derecho.
- c. Evolutivamente, la necesaria canalización de las aurículas puede comportar obstrucciones a nivel de estos túneles y defectos residuales en la septación de los mismos -con el consiguiente cortocircuito arterio-venoso a nivel auricular-. También, el importante manejo quirúrgico requerido en la canalización, puede ser el futuro causante de anomalías del ritmo y la conducción auricular. En todas las series de seguimiento evolutivo de estos pacientes se constatan pacientes con distintos grados de obstrucción ya sea en neaurícula arterial o venosa, cortocircuitos arterio-venosos por defectos en la confección de los septos neauriculares y, a veces importantes, arritmias por alteraciones en el ritmo y la conducción auricular.

Lo que se conoce del seguimiento de diversas series de estos pacientes se referencia en la bibliografía¹⁻⁴. En 1995, nuestra Unidad de Cardiopatías Congénitas publicó⁵ el seguimiento de los pacientes operados con técnica de Senning y en la actualidad (septiembre del año 2001), disponemos del seguimiento actualizado de 137 pacientes (pte) (78 hombres y 52 mujeres) afectados de TGA y operados con técnica de Senning (105 pte) o Mustard. (32 pte)*. Su edad actual media es 17,7 años (4,4-32, 1 años; DS: 5,5 años). El tiempo medio de seguimiento post-operatorio es de 16,8 años (4,1-27, 2 años; DS: 5,4 años) En este tiempo de seguimiento hemos sufrido la muerte de 7 ptes (5,1%), 3 ptes con muerte súbita -probablemente a causa de arritmias, una pte en espera de trasplante cardíaco y otra de ellas en el puerperio, tras el nacimiento de un hijo sano, 2 ptes por insuficiencia cardíaca, 1 pte por endocarditis y otro de causa no cardíaca. De los 130 ptes vivos (78 varones y 52 mujeres), 127 ptes (97,8%)

disfrutaban de un grado funcional I-II y 3 ptes (2,2%) sufren un estado funcional III-IV. En la última revisión cardíaca, 20 (15,4%) ptes precisaban algún tratamiento médico en relación con su cardiopatía, en 5 casos (3,8%) consistente en medicación antiarrítmica; en 129 ptes (99,2%) se detectaba dilatación del VD y en 19 ptes (14,6%) había criterios de disfunción ventricular derecha y 9 ptes (6,9%) presentaban severa insuficiencia tricuspídea. Hemos detectado estenosis en neaurícula venosa en 6 ptes (4,6%), en 5 ptes de grado ligero-moderada y en 1 pte severa. La neaurícula arterial la hemos detectado estenótica en 13 ptes. (9,9%) en 10 ptes de grado ligero-moderado y en 3 ptes de grado severo. Tres ptes (2,3%) han presentado taquicardias paroxísticas supraventriculares a un tiempo medio de evolución post-op de 4,25 años (rango: 82 días-11 años; DS: 5,9 años). Doce ptes (9,2%) han presentado flutter o fibrilación auricular a un tiempo medio de evolución postoperatoria de 9,88 años (rango: 1,86-19,9 años; DS: 7 años) Dos ptes (1,5%) presentaron bloqueo aurículo-ventricular completo a un tiempo medio de evolución post-operatoria de 3,63 años (rango: 1,54-5,72 años; DS: 2,95 años). Sesenta y tres pacientes (48,5%) cumplen criterios de disfunción sinusal, manifestada por primera vez a un tiempo medio de evolución post-operatoria de 7,88 años (rango: 41 días-24 años; DS: 6 años). Diez ptes (7,7%) requirieron la implantación de un marcapaso permanente a una evolución post-operatoria media de 9,28 años (rango: 1,26-17,74 años; DS: 5,8 años) con edad al momento de implantación de 10,12 años (rango: 2-20,2 años; DS: 5,94 años). Siete (5,38%) ptes han tenido que ser reintervenidos: tres (2,3%) por estenosis de neaurículas, a un tiempo de evolución post-op de 6,28 años (rango: 4 meses-16,8 años; DS: 9,1 años); uno por cierre de CIV residual al 1,3 año de post-op; uno para la implantación de una prótesis mitral al 1,7 año de post-op; dos (1,53%) ptes han sido transplantados a una edad media de 13,7 y 15,4 años y a un tiempo medio de evolución post-op 13 y 15 años. Cuatro (3%) ptes con edad media de 25,6 años (rango 18,4-31; DS: 5,4 años) ha tenido descendencia a un tiempo de evolución post-op 22 años (rango: 17,5-25,9; DS: 3,5 años). Todos los hijos han nacido sanos y sin cardiopatía.

TGA con reparación anatómica

La reparación anatómica de la TGA, también conocida como operación de Jatene, reparación arterial de la TGA o "switch" arterial, es una técnica en la que se establece la normoconexión ventrículo-arterial,

* La aportación actualizada de la situación de nuestros pacientes ha sido posible gracias al trabajo de la Dra. L. Dos y el Dr. L. Teruel. La Dra. L. Dos es Médico Residente de Cardiología en el Hospital de la Vall d'Hebrón (Barcelona) y actualmente hace su rotatorio en nuestra Unidad. El Dr. L. Teruel es Médico Residente de Cardiología en el Hospital Príncipes de España (Barcelona) y actualmente hace su Rotatorio en nuestra Unidad

conectando la aorta con el ventrículo izquierdo y la pulmonar con el ventrículo derecho. Ello se consigue mediante la transección completa a nivel supra valvular de las grandes arterias y la anastomosis del cabo proximal pulmonar con el distal aórtico y del proximal aórtico con el distal pulmonar, transportando y reimplantando los ostiums coronarios desde la aorta anatómica a la pulmonar anatómica, ahora funcionalmente "neoaorta".

Dicha técnica comporta (Figura 2):

- La válvula sigmoidea que funciona como aórtica, anatómicamente corresponde a la válvula pulmonar.
- Necesidad de recolocación espacial y anastomosis vascular a nivel de los troncos de las grandes arterias.
- Necesidad de transporte y reimplantación de arterias coronarias.

Tales hechos pueden condicionar la evolución postquirúrgica en el sentido que a continuación se expone:

- Si, en situación de normalidad, detectamos insuficiencias de la válvula pulmonar, ¿cuál va a ser su comportamiento evolutivo funcionando como válvula sigmoidea sistémica?
- Las anastomosis vasculares y la necesidad de trasladar la pulmonar desde un ventrículo posterior a un ventrículo situado más anterior, puede

generar, a lo largo de la evolución, estenosis a este nivel.

- El transporte y reimplantación de las arterias coronarias desde la aorta anatómica a la "neoaorta", puede generar distorsión de su trayecto y, evolutivamente, favorecer la aparición de isquemia.

En nuestra Unidad, aunque el tiempo de seguimiento post-operatorio para la reparación anatómica de la TGA es menor -y por ello no comparable- a la evolución de la reparación fisiológica, disponemos de seguimiento actualizado de todos los pacientes operados con esta técnica que superaron la intervención. En ellos (102 ptes), la mortalidad evolutiva a un tiempo medio de seguimiento postoperatorio de 74 meses es de 0%. En cuatro ptes (3,9%) se constata insuficiencia aórtica de grado más que ligero, en uno de ellos severa; siete ptes (6,9%) presentan estenosis pulmonar: tres de grado severo -2 reoperados por ello y 1 con reintervención ya programada- y 4 de grado moderado; dos ptes presentan bloqueo A-V y, hasta la actualidad no se han detectado ptes con isquemia miocárdica.

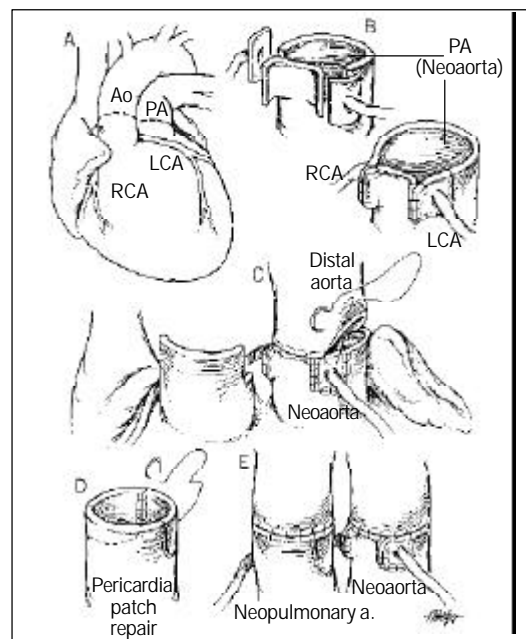
Aunque, en todas las series, la experiencia acumulada en la evolución de la reparación anatómica es menor, todo hace suponer que los resultados evolutivos de esta técnica serán mejores que en la reparación fisiológica⁶⁻¹². Para la solución de las posibles complicaciones de la reparación anatómica disponemos de tratamientos convencionalmente establecidos, mientras que la solución a la disfunción ventricular derecha en los pacientes con reparación fisiológica, pasa por el trasplante cardíaco o bien por la reconversión a una técnica de switch arterial.

Reconversión a "switch arterial" para el tratamiento de la disfunción ventricular derecha en los pacientes con TGA reparados mediante técnicas de redirección auricular.

Consiste en el desmonte de la técnica de redirección de las aurículas, tabicación del septo interauricular y realización de una reparación anatómica de la TGA. Previamente, es indispensable proceder a la preparación del ventrículo izquierdo -que hasta dicho momento ha trabajado a las presiones de la circulación pulmonar- para que, tras el "switch arterial", pueda asumir su trabajo de ventrículo sistémico. Ello se consigue realizando previamente un "banding" de la arteria pulmonar, con la finalidad de conseguir durante un periodo de 12 a 24 meses, una relación de presión ventrículo izquierdo/ventrículo derecho superior a 0,8.

Hasta la actualidad la experiencia en esta técnica es corta, las series publicadas son escasas¹³⁻¹⁵, pero se

Figura 2.



trata de una técnica difícil, que además conlleva añadida una morbo-mortalidad no despreciable durante la fase de preparación del ventrículo izquierdo. Sus resultados se consideran similares a los obtenidos mediante el trasplante cardíaco.

Bibliografía

1. Moreno F, Hiraldo ME, Cordero NS, González LM, Zamora M, Madero R, *et al.* Transposición de grandes arterias. Seguimiento de los pacientes operados con corrección atrial. *Rev Esp Cardiol* 1992;45:117-27.
2. Gilljam T, Eriksson BO, Solymar L, Jonsson M. Status of survivors after atrial redirection for transposition of the great arteries: a complete long-term follow-up. *Acta Paediatr* 1996;85:832-7.
3. Bender H W Jr, Graham TP Jr, Boucek RJ Jr, Walker WE, Boerth RG. Comparative operative results of the Senning and Mustard procedures for transposition of the great arteries. *Circulation* 1980;62:197-203.
4. Helbing WA, Hansen B, Ottenkamp J, Rohmer J, Chin JG, Brom AG, Quaegebeur JM. Long-term results of atrial correction for transposition of the great arteries. Comparison of Mustard and Senning operations. *J Thorac Cardiovascular Surg* 1994;108(2):363-72.
5. Blanch P, Cómez-Hospital JA, Serrano M, Lozano C, Girona J, Casaldàliga J. Seguimiento de la Transposición de Grandes Arterias operada con la técnica de Senning. *Rev Esp Cardiol* 1995;48:42-8.
6. Girona J, Casaldàliga J, Miro L, Gonçalves A, Gallart-Catalá A, Murtra M. Corrección anatómica para la transposición de grandes arterias y la doble salida de ventrículo derecho-. Nuestra experiencia inicial. *Rev Esp Cardiol* 1994;47(2):92-6.
7. Maitre-Azcarate MJ, Quero-Jimenez M, Gómez R, Casaldàliga J. Corrección anatómica de las grandes arterias: Jatene. *Rev Esp Cardiol* 1993;46(supl 2): 90-100.
8. Casaldàliga J, Girona JM, Sánchez C, Albert D, Serrano M, Gonçalves A, *et al.* Ecocardiografía-Doppler en la evaluación postoperatoria del "switch" arterial para la transposición de las grandes arterias y la doble salida del ventrículo derecho. *Rev Esp Cardiol* 1996;49(2):117-23.
9. Di Donato RM, Wernovski G, Walsh EP, Colan SD, Lang P, Wessel DL, *et al.* Results of arterial switch operation for transposition of the great arteries with ventricular septal defect. Surgical considerations and midterm follow-up data. *Circulation* 1989;80(6):1689-705.
10. Serraf A, Bruniaux J, Lacourt-Gayet F, Sidi D, Kachaner J, Bouchart F, Planche C. Anatomic correction of transposition of the great arteries with ventricular septal defect. Experience with 118 cases. *J Thorac Cardiovasc Surg* 1991;102(1):140-7.
11. Hazekamp MG, Ottenkamp J, Quaegebeur JM, Hardjowijono R, Boot CA, Rhomer J, Huysmans HA. Follow-up of arterial switch operation. *Thorac Cardiovasc Surg* 1991;39(Supl 2):166-9.
12. Carrel T, Pfammatter JP. Complete transposition of great arteries: surgical concepts for patients with systemic right ventricular failure following intraatrial repair. *Thorac Cardiovasc Surg* 2000;48(4):224-7.
13. Lubiszeweska B, Gosiewska E, Hoffman P, Teresinska A, Rozanski J, Piotrowski W, *et al.* Myocardial perfusion and function of the systemic right ventricle in patients after atrial switch procedure for complete transposition: long-term follow-up. *J Am Coll Cardiol* 2000;36(4): 1365-70.
14. Sarkar D, Bull C, Yates R, Wright D, Cullen S, Gewillig M, *et al.* Comparison of long-term outcomes of atrial repair of simple transposition with implications for a late arterial switch strategy. *Circulation* 1999;100:11-176.
15. Deabritz SH, Tiete AR, Sachweh JS, Engelhardt W, von Bernuth G, Messmer BJ. Systemic right ventricular failure after atrial switch operation: midterm results of conversion into an arterial switch. *Ann Thorac Surg* 2001;71:1255-9.

Evolución a largo plazo de la transposición de grandes arterias reparada durante la edad pediátrica*

Jaume Casaldàliga

Unidad de Cardiología
Pediátrica
Hospital Infantil
Vall d'Hebron

La transposición de grandes arterias (TGA), en su forma simple o asociada a comunicación interventricular, puede repararse mediante técnicas de *reparación fisiológica* o de *reparación anatómica*.

TGA con reparación fisiológica

La reparación fisiológica de la TGA, también conocida como operación de Senning, operación de Mustard, reparación o redirección auricular de la TGA o "switch" auricular, es una técnica en la que, mediante la confección de unos "túneles" o canales auriculares, se deriva el retorno venoso sistémico hacia ventrículo izquierdo y el retorno venoso pulmonar a ventrículo derecho. Así, en la TGA reparada por este método, se consigue dirigir la sangre venosa -vía: venas cavas, canal o neaurícula venosa, ventrículo izquierdo, arteria pulmonar- hacia el lecho de oxigenación pulmonar y la sangre arterial -vía: venas pulmonares, neaurícula o canal auricular arterial, ventrículo derecho, aorta- al lecho vascular sistémico (Figura 1).

Dicha técnica comporta:

- El ventrículo derecho es el ventrículo con función de ventrículo sistémico.
- La válvula tricúspide es la válvula AV del circuito sistémico.
- Necesidad de unas extensas canalizaciones quirúrgicas en aurículas.

Tales hechos pueden condicionar la evolución postquirúrgica en el sentido que a continuación se expone:

- ¿Será el ventrículo derecho capaz de mantener durante toda la vida su función como ventrículo

sistémico? La respuesta a tal interrogante en parte nos la aporta el estudio de la evolución natural de otra cardiopatía con igual funcionamiento que la TGA reparada mediante técnica de switch auricular; se trata de la doble discordancia aurículo-ventricular y ventrículo-arterial, también conocida como inversión ventricular aislada y mal llamada transposición "corregida" de grandes arterias. Como en dicha cardiopatía, en todas las series de pacientes con TGA reparada con técnicas de Mustard o Senning se constatan importantes dilataciones del ventrículo derecho y, en menor número, pacientes muertos o

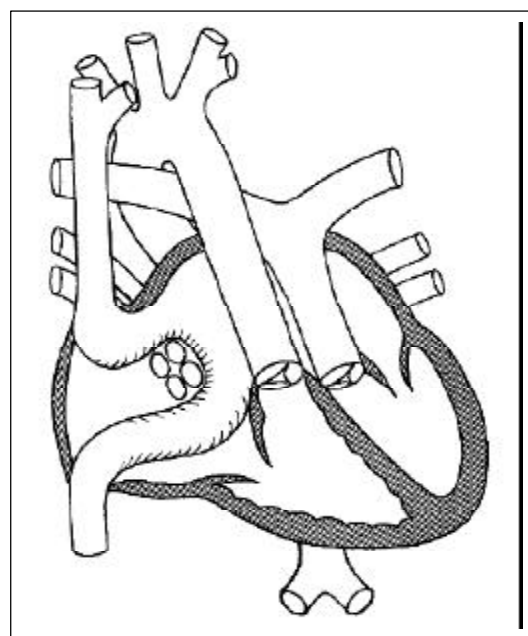


Figura 1.

*Ponencia presentada en el III Curso de Cardiología Pediátrica, organizado por la Unidad de Cardiología Pediátrica y el Servicio de Cirugía Cardíaca del Hospital Vall d'Hebron (29-30 octubre 2001)

transplantados por fallo del ventrículo derecho en su función de ventrículo sistémico.

- b. ¿Cuál será el comportamiento de la válvula tricúspide funcionando en el circuito sistémico y en un ventrículo derecho con importante dilatación?. En todas las series que estudian la evolución post-operatoria de la reparación fisiológica de la TGA se confirma la existencia de diferentes grados de regurgitación tricuspídea en la mayoría de pacientes. Dicha regurgitación puede ser un factor añadido para el fracaso ventricular derecho.
- c. Evolutivamente, la necesaria canalización de las aurículas puede comportar obstrucciones a nivel de estos túneles y defectos residuales en la septación de los mismos -con el consiguiente cortocircuito arterio-venoso a nivel auricular-. También, el importante manejo quirúrgico requerido en la canalización, puede ser el futuro causante de anomalías del ritmo y la conducción auricular. En todas las series de seguimiento evolutivo de estos pacientes se constatan pacientes con distintos grados de obstrucción ya sea en neaurícula arterial o venosa, cortocircuitos arterio-venosos por defectos en la confección de los septos neauriculares y, a veces importantes, arritmias por alteraciones en el ritmo y la conducción auricular.

Lo que se conoce del seguimiento de diversas series de estos pacientes se referencia en la bibliografía¹⁻⁴. En 1995, nuestra Unidad de Cardiopatías Congénitas publicó⁵ el seguimiento de los pacientes operados con técnica de Senning y en la actualidad (septiembre del año 2001), disponemos del seguimiento actualizado de 137 pacientes (pte) (78 hombres y 52 mujeres) afectados de TGA y operados con técnica de Senning (105 pte) o Mustard. (32 pte)*. Su edad actual media es 17,7 años (4,4-32, 1 años; DS: 5,5 años). El tiempo medio de seguimiento post-operatorio es de 16,8 años (4,1-27, 2 años; DS: 5,4 años) En este tiempo de seguimiento hemos sufrido la muerte de 7 ptes (5,1%), 3 ptes con muerte súbita -probablemente a causa de arritmias, una pte en espera de trasplante cardíaco y otra de ellas en el puerperio, tras el nacimiento de un hijo sano, 2 ptes por insuficiencia cardíaca, 1 pte por endocarditis y otro de causa no cardíaca. De los 130 ptes vivos (78 varones y 52 mujeres), 127 ptes (97,8%)

disfrutaban de un grado funcional I-II y 3 ptes (2,2%) sufren un estado funcional III-IV. En la última revisión cardíaca, 20 (15,4%) ptes precisaban algún tratamiento médico en relación con su cardiopatía, en 5 casos (3,8%) consistente en medicación antiarrítmica; en 129 ptes (99,2%) se detectaba dilatación del VD y en 19 ptes (14,6%) había criterios de disfunción ventricular derecha y 9 ptes (6,9%) presentaban severa insuficiencia tricuspídea. Hemos detectado estenosis en neaurícula venosa en 6 ptes (4,6%), en 5 ptes de grado ligero-moderada y en 1 pte severa. La neaurícula arterial la hemos detectado estenótica en 13 ptes. (9,9%) en 10 ptes de grado ligero-moderado y en 3 ptes de grado severo. Tres ptes (2,3%) han presentado taquicardias paroxísticas supraventriculares a un tiempo medio de evolución post-op de 4,25 años (rango: 82 días-11 años; DS: 5,9 años). Doce ptes (9,2%) han presentado flutter o fibrilación auricular a un tiempo medio de evolución postoperatoria de 9,88 años (rango: 1,86-19,9 años; DS: 7 años) Dos ptes (1,5%) presentaron bloqueo aurículo-ventricular completo a un tiempo medio de evolución post-operatoria de 3,63 años (rango: 1,54-5,72 años; DS: 2,95 años). Sesenta y tres pacientes (48,5%) cumplen criterios de disfunción sinusal, manifestada por primera vez a un tiempo medio de evolución post-operatoria de 7,88 años (rango: 41 días-24 años; DS: 6 años). Diez ptes (7,7%) requirieron la implantación de un marcapaso permanente a una evolución post-operatoria media de 9,28 años (rango: 1,26-17,74 años; DS: 5,8 años) con edad al momento de implantación de 10,12 años (rango: 2-20,2 años; DS: 5,94 años). Siete (5,38%) ptes han tenido que ser reintervenidos: tres (2,3%) por estenosis de neaurículas, a un tiempo de evolución post-op de 6,28 años (rango: 4 meses-16,8 años; DS: 9,1 años); uno por cierre de CIV residual al 1,3 año de post-op; uno para la implantación de una prótesis mitral al 1,7 año de post-op; dos (1,53%) ptes han sido transplantados a una edad media de 13,7 y 15,4 años y a un tiempo medio de evolución post-op 13 y 15 años. Cuatro (3%) ptes con edad media de 25,6 años (rango 18,4-31; DS: 5,4 años) ha tenido descendencia a un tiempo de evolución post-op 22 años (rango: 17,5-25,9; DS: 3,5 años). Todos los hijos han nacido sanos y sin cardiopatía.

TGA con reparación anatómica

La reparación anatómica de la TGA, también conocida como operación de Jatene, reparación arterial de la TGA o "switch" arterial, es una técnica en la que se establece la normoconexión ventrículo-arterial,

* La aportación actualizada de la situación de nuestros pacientes ha sido posible gracias al trabajo de la Dra. L. Dos y el Dr. L. Teruel. La Dra. L. Dos es Médico Residente de Cardiología en el Hospital de la Vall d'Hebrón (Barcelona) y actualmente hace su rotatorio en nuestra Unidad. El Dr. L. Teruel es Médico Residente de Cardiología en el Hospital Príncipes de España (Barcelona) y actualmente hace su Rotatorio en nuestra Unidad

conectando la aorta con el ventrículo izquierdo y la pulmonar con el ventrículo derecho. Ello se consigue mediante la transección completa a nivel supra valvular de las grandes arterias y la anastomosis del cabo proximal pulmonar con el distal aórtico y del proximal aórtico con el distal pulmonar, transportando y reimplantando los ostiums coronarios desde la aorta anatómica a la pulmonar anatómica, ahora funcionalmente "neoaorta".

Dicha técnica comporta (Figura 2):

- La válvula sigmoidea que funciona como aórtica, anatómicamente corresponde a la válvula pulmonar.
- Necesidad de recolocación espacial y anastomosis vascular a nivel de los troncos de las grandes arterias.
- Necesidad de transporte y reimplantación de arterias coronarias.

Tales hechos pueden condicionar la evolución postquirúrgica en el sentido que a continuación se expone:

- Si, en situación de normalidad, detectamos insuficiencias de la válvula pulmonar, ¿cuál va a ser su comportamiento evolutivo funcionando como válvula sigmoidea sistémica?
- Las anastomosis vasculares y la necesidad de trasladar la pulmonar desde un ventrículo posterior a un ventrículo situado más anterior, puede

generar, a lo largo de la evolución, estenosis a este nivel.

- El transporte y reimplantación de las arterias coronarias desde la aorta anatómica a la "neoaorta", puede generar distorsión de su trayecto y, evolutivamente, favorecer la aparición de isquemia.

En nuestra Unidad, aunque el tiempo de seguimiento post-operatorio para la reparación anatómica de la TGA es menor -y por ello no comparable- a la evolución de la reparación fisiológica, disponemos de seguimiento actualizado de todos los pacientes operados con esta técnica que superaron la intervención. En ellos (102 ptes), la mortalidad evolutiva a un tiempo medio de seguimiento postoperatorio de 74 meses es de 0%. En cuatro ptes (3,9%) se constata insuficiencia aórtica de grado más que ligero, en uno de ellos severa; siete ptes (6,9%) presentan estenosis pulmonar: tres de grado severo -2 reoperados por ello y 1 con reintervención ya programada- y 4 de grado moderado; dos ptes presentan bloqueo A-V y, hasta la actualidad no se han detectado ptes con isquemia miocárdica.

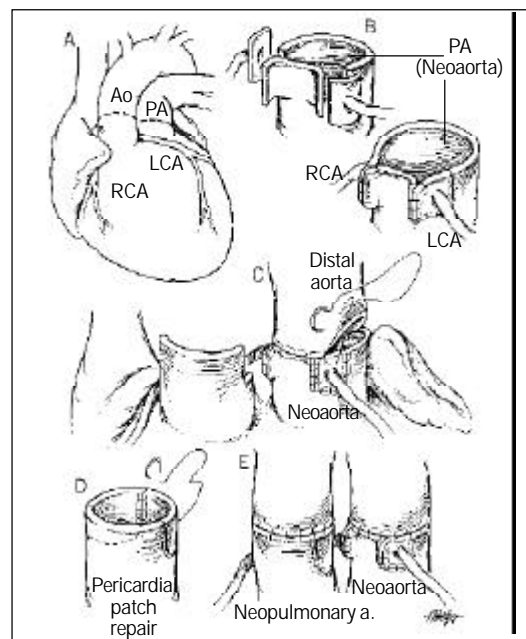
Aunque, en todas las series, la experiencia acumulada en la evolución de la reparación anatómica es menor, todo hace suponer que los resultados evolutivos de esta técnica serán mejores que en la reparación fisiológica⁶⁻¹². Para la solución de las posibles complicaciones de la reparación anatómica disponemos de tratamientos convencionalmente establecidos, mientras que la solución a la disfunción ventricular derecha en los pacientes con reparación fisiológica, pasa por el trasplante cardíaco o bien por la reconversión a una técnica de switch arterial.

Reconversión a "switch arterial" para el tratamiento de la disfunción ventricular derecha en los pacientes con TGA reparados mediante técnicas de redirección auricular.

Consiste en el desmonte de la técnica de redirección de las aurículas, tabicación del septo interauricular y realización de una reparación anatómica de la TGA. Previamente, es indispensable proceder a la preparación del ventrículo izquierdo -que hasta dicho momento ha trabajado a las presiones de la circulación pulmonar- para que, tras el "switch arterial", pueda asumir su trabajo de ventrículo sistémico. Ello se consigue realizando previamente un "banding" de la arteria pulmonar, con la finalidad de conseguir durante un periodo de 12 a 24 meses, una relación de presión ventrículo izquierdo/ventrículo derecho superior a 0,8.

Hasta la actualidad la experiencia en esta técnica es corta, las series publicadas son escasas¹³⁻¹⁵, pero se

Figura 2.



trata de una técnica difícil, que además conlleva añadida una morbo-mortalidad no despreciable durante la fase de preparación del ventrículo izquierdo. Sus resultados se consideran similares a los obtenidos mediante el trasplante cardíaco.

Bibliografía

1. Moreno F, Hiraldo ME, Cordero NS, González LM, Zamora M, Madero R, *et al.* Transposición de grandes arterias. Seguimiento de los pacientes operados con corrección atrial. *Rev Esp Cardiol* 1992;45:117-27.
2. Gilljam T, Eriksson BO, Solymar L, Jonsson M. Status of survivors after atrial redirection for transposition of the great arteries: a complete long-term follow-up. *Acta Paediatr* 1996;85:832-7.
3. Bender H W Jr, Graham TP Jr, Boucek RJ Jr, Walker WE, Boerth RG. Comparative operative results of the Senning and Mustard procedures for transposition of the great arteries. *Circulation* 1980;62:197-203.
4. Helbing WA, Hansen B, Ottenkamp J, Rohmer J, Chin JG, Brom AG, Quaegebeur JM. Long-term results of atrial correction for transposition of the great arteries. Comparison of Mustard and Senning operations. *J Thorac Cardiovascular Surg* 1994;108(2):363-72.
5. Blanch P, Cómez-Hospital JA, Serrano M, Lozano C, Girona J, Casaldàliga J. Seguimiento de la Transposición de Grandes Arterias operada con la técnica de Senning. *Rev Esp Cardiol* 1995;48:42-8.
6. Girona J, Casaldàliga J, Miro L, Gonçalves A, Gallart-Catalá A, Murtra M. Corrección anatómica para la transposición de grandes arterias y la doble salida de ventrículo derecho-. Nuestra experiencia inicial. *Rev Esp Cardiol* 1994;47(2):92-6.
7. Maitre-Azcarate MJ, Quero-Jimenez M, Gómez R, Casaldàliga J. Corrección anatómica de las grandes arterias: Jatene. *Rev Esp Cardiol* 1993;46(suple 2): 90-100.
8. Casaldàliga J, Girona JM, Sánchez C, Albert D, Serrano M, Gonçalves A, *et al.* Ecocardiografía-Doppler en la evaluación postoperatoria del "switch" arterial para la transposición de las grandes arterias y la doble salida del ventrículo derecho. *Rev Esp Cardiol* 1996;49(2):117-23.
9. Di Donato RM, Wernovski G, Walsh EP, Colan SD, Lang P, Wessel DL, *et al.* Results of arterial switch operation for transposition of the great arteries with ventricular septal defect. Surgical considerations and midterm follow-up data. *Circulation* 1989;80(6):1689-705.
10. Serraf A, Bruniaux J, Lacourt-Gayet F, Sidi D, Kachaner J, Bouchart F, Planche C. Anatomic correction of transposition of the great arteries with ventricular septal defect. Experience with 118 cases. *J Thorac Cardiovasc Surg* 1991;102(1):140-7.
11. Hazekamp MG, Ottenkamp J, Quaegebeur JM, Hardjowijono R, Boot CA, Rhomer J, Huysmans HA. Follow-up of arterial switch operation. *Thorac Cardiovasc Surg* 1991;39(Supl 2):166-9.
12. Carrel T, Pfammatter JP. Complete transposition of great arteries: surgical concepts for patients with systemic right ventricular failure following intraatrial repair. *Thorac Cardiovasc Surg* 2000;48(4):224-7.
13. Lubiszeweska B, Gosiewska E, Hoffman P, Teresinska A, Rozanski J, Piotrowski W, *et al.* Myocardial perfusion and function of the systemic right ventricle in patients after atrial switch procedure for complete transposition: long-term follow-up. *J Am Coll Cardiol* 2000;36(4): 1365-70.
14. Sarkar D, Bull C, Yates R, Wright D, Cullen S, Gewillig M, *et al.* Comparison of long-term outcomes of atrial repair of simple transposition with implications for a late arterial switch strategy. *Circulation* 1999;100:11-176.
15. Deabritz SH, Tiete AR, Sachweh JS, Engelhardt W, von Bernuth G, Messmer BJ. Systemic right ventricular failure after atrial switch operation: midterm results of conversion into an arterial switch. *Ann Thorac Surg* 2001;71:1255-9.