

Linfedema postmastectomía

Jordi Latorre
Meritxell Davins
Javier Barreiro
Ignacio Sánchez
Petru Surcel
Emilio Viver

Servicio de Angiología
Cirugía Vascular
y Endovascular
Hospital de la Santa
Creu i Sant Pau
Barcelona

Correspondencia:
Jordi Latorre
Hospital de la Santa Creu
i Sant Pau
St. Antoni Maria Claret, 667
08025 Barcelona

Resumen

El linfedema postmastectomía es una complicación de la extirpación de la mama y territorios ganglionares. Su incidencia varía en función de la técnica empleada en la extirpación de la mama y de la aplicación o no de la radioterapia. Ante la presencia del mismo, desde las fases más iniciales, debe diagnosticarse correctamente, diferenciarlo de los edemas de otra etiología y tratarlo como tal. La linfografía isotópica y el eco-Doppler son métodos diagnósticos de elección para el estudio de las lesiones del sistema linfático y la posible afectación del sistema venoso, respectivamente. La linfografía y la flebogografía convencionales quedan hoy en día relegadas como técnicas de recurso.

El linfedema postmastectomía responde muy bien al tratamiento conservador: fundamentalmente a las Benzopironas (cumarina), vendaje y masaje de drenaje linfático manual. Sólo ante el fracaso del mismo o frente a eventuales complicaciones, -como la linfangitis-, es susceptible de tratamiento quirúrgico: anastomosis linfovenosas. Ante el linfedema postmastectomía, la técnica de resección o exéresis se impone como profilaxis de la degeneración neoplásica: linfangiosarcoma de Stewart-Treves.

Palabras clave: Linfedema. Postmastectomía.

Summary

The postmastectomy lymphedema is a complication of breast removal and lymph nodule territory. Its incidence varies in accordance to the technique used in the removal of the breast and the application or not of radiotherapy. Faced with its presence, from the most initial stages, it must be correctly diagnosed, distinguished from oedemas of other etiologies and be treated as such. The isotope lymphography and the eco Doppler are chosen methods for the study of lymphatic system lesions and the possible affectation of the venal system respectively. The conventional lymphography and phlebography are nowadays relegated to being supplementary techniques.

The postmastectomy lymphedema responds very well to conservative treatment: basically to the Benzopyrones (coumarins), bandages and massage of manual lymphatic drainage. Only if this fails or faced with eventual

complications, - for example lymphangitis-, it is susceptible to surgery: lymphovenous anastomosis. In the case of postmastectomy fibrolymphedema, the resection technique or exeresis prevails as prophylaxis of the neoplastic degeneration: lymphangiosarcoma of STEWART-TREVES

Key words: Lymphedema. Postmastectomy.

Introducción

El linfedema postmastectomía es una complicación de la extirpación de la mama y territorios ganglionares que ocasiona hinchazón y aumento de tamaño del miembro superior correspondiente. El edema del brazo es la complicación más frecuente de todas las achacables a la mastectomía. Hasta hace poco se presentaba en un tercio de las enfermas cuando se les practicaba la mastectomía radical y radioterapia postoperatoria.

Hoy en día, desde que se realiza una cirugía más conservadora (mastectomía radical modificada conservando ambos pectorales) y no se administran radiaciones, su frecuencia es muy baja.

Previo al diagnóstico clínico, exploraciones funcionales y tratamiento del linfedema postmastectomía, se impone una revisión y actualización del tratamiento quirúrgico de la mama y una revisión de la anatomía, fisiología y fisiopatología del sistema linfático local para una mayor comprensión de esta complicación tardía de la mastectomía.

Evolución historia de la mastectomía

A lo largo de los tiempos, su empleo ha tenido una finalidad curativa o bien se ha realizado como castigo, lo que indica un ancestral reconocimiento de sus valores simbólicos. En el Código de Hammurabi - 2250 a.C.-, se establecía la posibilidad de amputar

el seno de la nodriza si a ésta se le moría el lactante que se le había confiado. En el martirologio cristiano, existen diversos ejemplos de amputación mamaria como castigo extremo (Santa Bárbara, Santa Apolonia, Santa Febronia, Calíope, Cristina de Bolseno, María de Reims, etc.), pero la más conocida es la de Santa Águeda, joven cristiana virtuosa que vivía en Catania en el año 250 y a la que Quintiliano, representante de Roma en Sicilia, ante la imposibilidad de obtener los favores de la joven y hacerla abdicar de su religión, la hizo martirizar, desgarrándole sus senos y amputándoselos.

Desde el punto de vista meramente terapéutico, la extirpación de la mama para el tratamiento de sus enfermedades se ha efectuado con técnicas e ideas diferentes a lo largo de toda la Historia del tratamiento quirúrgico de los tumores mamarios:

Ya se encuentran referencias a la mastectomía en los papiros egipcios como el de Nínive - 2250 a.C. En el Yajur-Veda, un tratado indio de 2000 a.C., se afirma que la causticación del tumor mamario es mejor que la extirpación con el cuchillo.

Celso (s. I a.C.) y Galeno (s.I d.C.), propugnan la extirpación pasando por tejido sano. Leónidas de Alejandría, (s.II) y luego Ezio de Amida, (s.IV), describen una técnica que combina progresivamente la cauterización para detener la hemorragia y la extirpación, insistiendo en que la última quemadura es para erradicar la enfermedad.

A partir del s. XVI con Ambrosio Paré empieza a hacerse descripciones de extirpación de ganglios. Al final del s.XVI, Barthelemi Cabrol practica una mastectomía radical con extirpación del músculo pectoral en una joven de 35 años. En 1757, Le Dran establece el papel del depósito de porciones del tumor dentro de los ganglios linfáticos. En 1746 había aparecido el Tratado Quirúrgico de las enfermedades de la Mama de Angelo Nannoni de Florencia, en el que describe la técnica insiste en realizarla bien, emplea suturas y habla de la posibilidad de que el cáncer se difunda por vía venosa. En 1744, Jean-Louis Pétit empieza a establecer las bases que después servirían a Halsted para su mastectomía radical. En 1851 Alfred Velpeau en el Tratado de las enfermedades del Seno y de la Región Mamaria, afirma que el tratamiento quirúrgico es mejor que el tratamiento médico.

Progresivamente, y aunque sea sólo con los datos empíricos que aporta la experiencia, se va viendo el papel de mal pronóstico que representa la invasión ganglionar axilar, así como algunas condiciones del tumor y se valora la posible participación de todo el

organismo en la enfermedad. Con todo ello se llegó al inicio de una Patología Mamaria con bases científicas, cuya frontera puede establecerse en Halsted y Meyer, que introducen en la última década del siglo pasado la Mastectomía Radical como intervención reglada, con unas bases científicas para el tratamiento con finalidad radical del cáncer de mama.

En la historia natural del cáncer de mama, desde siempre, se ha considerado como una enfermedad local que se acompaña de una progresión regional (invasión de los ganglios axilares) y finalmente general (con aparición de metástasis). Ello ha justificado las intervenciones mutilantes y extensas, como la cirugía de Halsted con una exéresis amplia de la mama, elevando los músculos pectorales para facilitar la limpieza ganglionar que se completaba hasta la zona alta del plexo axilar. Esta intervención se acompañaba en muchos casos de linfedema, que era aún más frecuente tras la radioterapia asociada (linfedema postmastectomía).

En la actualidad, el cáncer de mama se considera como un proceso sistémico, cuya extensión tiene lugar de manera difusa sin una etapa intermedia ganglionar; la fase metastásica con extensión a distancia ocurre al mismo tiempo que la afectación de los ganglios axilares. Es por ello, que la limpieza ganglionar ya no se considera un acto meramente terapéutico sino que permite valorar el pronóstico y decidir el tratamiento quimioterápico y radioterápico complementario.

La afectación ganglionar sugiere la existencia de micrometástasis tanto más cuanto mayor es el número de ganglios invadidos. Sin embargo, no es preciso practicar una limpieza radical, ya que la invasión ganglionar ocurre de abajo hacia arriba. Para valorar el pronóstico hay que extraer un número suficiente de ganglios, entre 12 y 20. Siendo el límite superior de la extracción ganglionar el borde inferior de la vena axilar. Debe evitarse lesionar esta vena porque a veces el linfedema se acompaña de una participación venosa (trombosis venosa axilosubclavia -linfedema-).

Si la limpieza ganglionar es negativa, se puede evitar la radioterapia complementaria de la axila, ya que la asociación limpieza/radioterapia representa una causa frecuente de linfedema postmastectomía.

En la actualidad, esta concepción de la limpieza ganglionar en el cáncer de mama es aceptada por la mayoría de los oncólogos permitirá disminuir el número de casos de linfedema.

Tratamiento quirúrgico del cáncer de mama (Mastectomía)

A pesar de los avances logrados en el tratamiento de los tumores mediante radioterapia, quimioterapia, hormonoterapia e inmunoterapia en el cáncer de mama, la cirugía sigue ocupando un lugar destacado para tratar la enfermedad.

Aunque el término genérico de mastectomía es aplicable a cualquier tipo de intervención que suponga la amputación del seno, existen diferentes tipos de mastectomía (Halsted, Patey, Madden, etc.), con variaciones importantes, tanto en el campo quirúrgico como en el estético y funcional.

El tipo de mastectomía que debe realizarse en cada caso, varía en función del estadio de la enfermedad y de la paciente.

En relación al estadio, hay que tener en cuenta:

- El tamaño del tumor y si existen o no adherencias a músculo o pared costal.
- El tipo histológico; si es un carcinoma *in situ*, un sarcoma (no suelen metastatizar por vía linfática), un carcinoma inflamatorio, un Paget (en su fase inicial de carcinoma *in situ* tiene buen pronóstico)...
- El distinto comportamiento biológico del tumor, si crece rápido, si presenta adenopatías adheridas...

De la paciente, solo se valorará la edad y el "estado general" que aconseje o no realizar una intervención radical.

Tabla 1.
Técnicas quirúrgicas
(Tratamiento
del cáncer de mama)

PTM	MAMA	PTM	PTm	GA	GM
Mastectomia Suprarradical (Urban)	/	/	/	/	/
Mastectomía Radical (Halsted)	/	/	/	/	
Mastectomía Radical Modificada (Patey)	/		/	/	
Mastectomía Radical Modificada (Madden)	/			/	
Mastectomía Simple (Auchincloss)	/			/?	
Cuadrantectomía (Veronesi)	P			/	
Tumorectomía	T			/	

PTM: Extirpación pectoral mayor. PTm: Extirpación pectoral menor.
GA: Vaciamiento axilar. GM: Ganglios de la mamaria interna

Los diferentes tipos de tratamiento quirúrgico del cáncer de mama vienen especificados en la Tabla 1.

Cualquier mastectomía que se realice con finalidad curativa, debe ser radical. El concepto de radicalidad supone, independientemente de la extirpación o no de los pectorales:

- Resecar ampliamente la piel alrededor del tumor, 2-5 cm, buscando márgenes de seguridad
- La disección cuidadosa de los colgajos cutáneos, dejando tan solo la piel y el tejido celular subcutáneo, sin dejar restos de tejido glandular
- Extirpación en "monobloc" de la grasa axilar y de la aponeurosis del pectoral mayor
- Tanto en el tratamiento conservador como en el radical (mastectomía), es imprescindible realizar un vaciado axilar completo, por varias razones:
 - Establecer el pronóstico en base a la positividad o negatividad de los ganglios axilares, de su número y de su situación en la axila
 - Instaurar el tratamiento adecuado posterior a la mastectomía, cuando sea necesario
 - Conseguir también, mediante un tratamiento local adecuado, un tratamiento definitivo.

No hay una relación entre el tipo de intervención quirúrgica en el tratamiento del cáncer de mama - mastectomía- y la formación de un linfedema tardío postmastectomía. La primera descripción del linfedema la dio el propio Halsted y lo llamó "elefantiasis quirúrgica". Describió dos tipos de linfedemas, cuya descripción sigue siendo válida actualmente:

- Edema postquirúrgico inmediato. Aparece rápidamente después de la intervención y se debe en parte a problemas técnicos quirúrgicos o a trombosis venosa axilosubclavia.
- Linfedema tardío o secundario: aparece tardíamente, algunos años después de la mastectomía. Frecuentemente existe un desencadenante del proceso: infección, traumatismo, radioterapia...

El riesgo de que se produzca un linfedema después de una mastectomía se ha asociado a diversos factores:

- Disección axilar
- Número de ganglios extirpados y estado de los mismos
- Infecciones en la herida de la mastectomía
- Aparición de seromas
- Uso de bisturí eléctrico en la axila
- Radioterapia postmastectomía

Hasta ahora, la disección axilar (vaciamiento axilar), había sido considerada como el primer factor de riesgo de la formación de un linfedema postmastectomía. Pero un vaciamiento axilar completo de los tres niveles de la axila no presupone por sí solo mayor riesgo de linfedema, a pesar de que la vena axilar, al hacer el vaciamiento, debe quedar “completamente desnuda”, es decir, libre de la grasa y de los vasos linfáticos satélites. Tan solo hay que respetar la adventicia de la misma (siempre que no existan adenopatías adheridas) y los colectores linfáticos que acompañan a la arteria axilar.

La presencia de infecciones y seromas, sí que aumenta sustancialmente el riesgo de formación de linfedemas. A nivel axilar, principalmente cerca de la vena axilar, debería evitarse el uso del bisturí eléctrico, ya que las escaras y las lesiones indirectas por calor que produce, favorecen la aparición del linfedema.

Un vaciamiento axilar completo haría innecesario, en la mayoría de los casos, el uso de radioterapia postoperatoria a nivel axilar, evitándose la fibrosis de la zona, principal responsable del linfedema posterior.

A pesar de aplicar las medidas médico-quirúrgicas más adecuadas, la disminución del drenaje linfático en la axila y las características anatómicas individuales hacen necesario el uso de medidas higiénicas y rehabilitadoras para evitar en lo posible la aparición del linfedema.

Incidencia del cáncer de mama

España y los países mediterráneos presentan una incidencia intermedia, pero paulatinamente las cifras tienden a equipararse a las de los países anglosajones. Sin embargo, dentro de España existen diferencias cuantitativas de unas provincias a otras, siendo toda la franja Norte la que registra un mayor número de casos.

En Cataluña, según el Instituto Catalán de la Mujer, mueren al año 1000 mujeres por esta causa, y se registran 2000 nuevos casos. Estos datos sitúan al cáncer de mama como la primera causa de mortalidad femenina entre mujeres de 35-65 años y la segunda en mujeres con edad superior, después, en este caso, de las enfermedades cardiovasculares. La probabilidad de tener cáncer de mama es 99 veces mayor en la mujer que en el hombre. La incidencia de cáncer de mama promedio anual por 100.000 mujeres se sitúa en España en 31.

Anatomía

Desde el punto de vista anatómico-quirúrgico en el linfedema postmastectomía debemos revisar la especial disposición del sistema linfático, en particular:

- Los troncos linfáticos subclavios
- La cadena ganglionar axilar
- Las corrientes linfáticas del miembro superior que no tienen estación ganglionar axilar.

Los troncos subclavios

Los troncos subclavios drenan grandes regiones del cuerpo.

El tronco o los troncos subclavios, reúnen la circulación linfática, tanto superficial como profunda, del miembro superior, de una parte de la nuca y de la mitad supraumbilical del tronco.

Tienen su origen en los ganglios axilares o cadena ganglionar axilar. Su terminación varía según el costado. Así en el lado derecho va a desembocar a la gran vena linfática, ésta se dirige oblicuamente hacia abajo y va a abrirse en el ángulo de unión de las venas yugular interna y subclavia. En el izquierdo, va a terminar en el cayado del conducto torácico.

Cadena ganglionar axilar

Los ganglios axilares representan el centro principal del drenaje linfático del miembro superior y de las regiones anterolaterales y posterolaterales de la pared del tórax, incluyendo la glándula mamaria. Numerosos autores han dedicado sus esfuerzos a la descripción de estos ganglios (Grosman en 1986, Celsner en 1901, Charpy y Delmare en 1902, Bushmakín en 1912, Sorglus en 1880, Rouviere en 1932), pero es sin duda la clasificación de Caplan (1974) la que mejor se ajusta a la realidad anatómica.

Los ganglios de la axila, al igual que todo el sistema linfático profundo, son satélites a los troncos vasculares principales y sus colaterales.

Se describen a este nivel cuatro cadenas ganglionares, tres verticales -que pertenecen a los colaterales de la vena axilar-, y uno horizontal, que sigue el eje de la arteria y vena axilar.

Las tres cadenas ganglionares verticales son:

- Cadena mamaria externa.
- Cadena torácica superior.
- Cadena subescapular inferior.

Cadena mamaria externa

Se encuentra por delante de los vasos axilares, en la pared anterior del hueco axilar; corre a lo largo de los vasos mamarios externos, entre la segunda y séptima costilla. El número global de ganglios varía entre tres y ocho, cuyo tamaño y número aumentan a medida que nos acercamos a los vasos axilares.

En los fetos a término y en los adultos se los puede comprobar en los vaciamientos axilares: el tamaño ganglionar adquiere tal magnitud que se proyecta hacia la base de la axila. Por esta razón, algunos autores consideran a esta cadena como el grupo central de la axila.

Esta cadena ganglionar, representa el centro más importante del drenaje linfático del miembro superior, como asimismo de la mama y de la piel de la región anterior y posterior del tórax.

Sus vías eferentes se dirigen hacia el vértice de la axila para drenar su linfa en la cadena torácica superior y en la cadena axilar, que forman el grupo infraclavicular de los autores tradicionales. Algunas de las vías eferentes pueden alcanzar el sector medio y superior y solamente el 5% puede atravesar la axila por detrás del paquete vasculonervioso y drenar así su linfa en los ganglios supraclaviculares (la cadena cervical transversa).

Cadena torácica superior

Se encuentra en la pared interna de la axila, detrás de los músculos pectorales, siguiendo a los vasos torácicos superiores. Se hallan solamente dos o tres ganglios linfáticos.

Esta cadena recibe el drenaje linfático de la cadena mamaria externa, del pedículo transpectoral de la glándula mamaria, así como el de los músculos pectorales mayores y menor. Los vasos linfáticos eferentes de esta cadena drenan su linfa en la cadena inferior de la vena axilar (cadena infraclavicular de los autores clásicos).

Pero, en algunos casos, ya sea por ausencia de esta última o en forma directa, drenan su linfa en el ángulo venoso yúgulosubclavio (ángulo de Pirogoff) o en la gran vena linfática en el lado derecho.

Cadena subescapular inferior

Los ganglios de esta cadena se localizan en la cara posterior del hueco axilar. Son satélites de los vasos subescapulares inferiores y parcialmente del nervio del músculo dorsal ancho. Se encuentran generalmente entre dos y siete ganglios.

Recibe el drenaje de la pared posterior del tórax y en menor porcentaje el drenaje linfático de la pared torácica anterior e interna. Las vías eferentes de esta cadena se dirigen a la cadena mamaria externa o hacia el vértice de la axila, para volcar su linfa en la cadena de la vena axilar.

Cadena horizontal satélite de la vena axilar

La cadena horizontal es la cadena que sigue el trayecto de los vasos axilares. Se la localiza en la parte superior del hueco axilar, desde la base pectoro-axial hasta el vértice. Esta cadena consta de ocho a diez ganglios y está formada por cuatro cadenas secundarias: anterior, posterior, superior e inferior. Seguidamente analizamos cada una de ellas:

- *Cadena anterior:* La cadena anterior de la vena axilar se encuentra en la cara anterior de dicha vena. Esta formada por un número de ganglios que varía de dos a cinco.
- *Cadena posterior:* La cadena posterior de la vena axilar se ubica, generalmente, detrás de la vena axilar. En pocos casos se relaciona con la cara posterior de la arteria y del plexo braquial.
- *Cadena superior:* La cadena superior de la vena axilar se sitúa en el sector de la desembocadura de la vena cefálica en la cara superior de la vena axilar. En ocasiones está relacionada (es satélite) con la arteria axilar y excepcionalmente con el plexo braquial. El número de ganglios que la constituyen es de 1 a 3.
- *Cadena inferior:* La cadena inferior de la vena axilar, que es la más constante, se localiza a lo largo de la cara inferior de dicha vena. Sobre todo está presente a nivel del abocamiento de las venas escapular inferior, mamaria externa y torácica superior. La forman de cinco a siete ganglios linfáticos. Las cadenas descritas reciben el drenaje linfático de todas las regiones del miembro superior, de la pared anterior y posterior del tórax y de las tres cadenas verticales de la axila. Las vías eferentes de esta última -cadena horizontal- siguen generalmente a la vena axilar para llegar al ángulo venoso yúgulo-subclavio -o ángulo de Pirogoff-, o formar parte de la gran vena linfática en el lado derecho.

Corrientes linfáticas que no tienen estación ganglionar axilar

Hay dos corrientes clásicas extraaxilares descritas por Mascagni y Caplan que corresponden a la corriente

cefálica y a la corriente escapular posterior respectivamente: y una corriente intra-axilar descrita recientemente por Ciucci que se denomina corriente radio-humero-cervical (Figura 1). Esta corriente linfática, formada por un solo vaso linfático, tiene su origen en la corriente radial superficial, se dirige de forma oblicua, de fuera a dentro, para perforar la aponeurosis superficial a nivel del tercio inferior del canal bicipital interno y así continuar junto a la corriente humeral. Sigue su ascenso, corre junto a la vena axilar por su cara anterior sin hacer estación ganglionar y asciende por detrás de la clavícula para drenar su linfa en un ganglio de la cadena yugular interna.

Corrientes linfáticas que no tienen estación ganglionar axilar:

- Extraaxilares
 - Corriente cefálica (Mascagni, R)
 - Corriente escapular posterior (Caplán, 1.)
- Intraaxilares
 - Corriente radio húmero cervical (Ciucci, J.L.)

Fisiología / Fisiopatología

El sistema linfático tiene como función reabsorber, evacuar y devolver a la circulación sanguínea los cuerpos proteicos y proteínas plasmáticas que abandonan los capilares sanguíneos. Con este fin se ha creado el término "lymphatic load", el cual puede traducirse como la carga proteica que tiene función linfática, es decir, la cantidad de proteínas plasmáticas que han de ser evacuadas por unidad de tiempo, a través del sistema linfático.

La entrada de fluidos y macromoléculas en el capilar linfático constituye el inicio de la formación de linfa. Una vez formada la linfa, ésta ha de ser transportada por los colectores linfáticos hasta el confluente yúgulo-subclavio, donde es vertida al torrente sanguíneo.

El primer eslabón en el transporte de la misma es el linfangión. El sistema linfático se halla constituido por millones de linfagiones y es suficiente siempre que su capacidad de transporte sea mayor que la carga de función linfática o "lymphatic load".

En el caso de que la "lymphatic load" sea mayor que la capacidad de transporte, nos encontramos ante una insuficiencia dinámica del sistema linfático. Puede ocurrir que el sistema linfático no sea capaz de evacuar las proteínas que salen de los capilares sanguíneos, a pesar de ser normal la carga de función linfática, debido a la disminución de la capacidad de

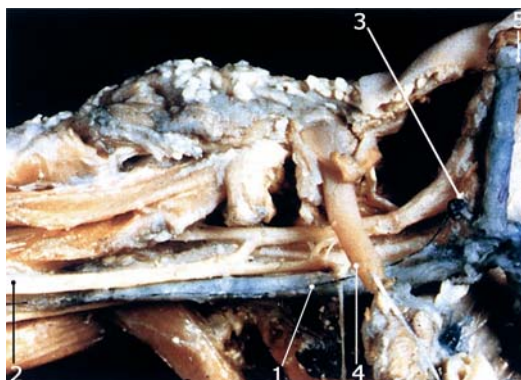


Figura 1.
Cadena ganglionar.
1. Corriente radio húmero cervical
2. Ganglio humeral
3. Ganglio de la cadena yugular interna
4. Vena axilar
5. Vena yugular interna
(Por gentileza de Dr. J.L. Ciucci)

transporte ocasionada por un trauma operatorio y/o radiación postquirúrgica en la región axilar, tal y como acontece en la mastectomía. En este caso se trata de una insuficiencia mecánica.

Ante un proceso de linfostasis, sobre todo si es por insuficiencia mecánica, el organismo pone en marcha una serie de mecanismos compensatorios:

- Si existe oclusión linfática, la linfa es evacuada por vías colaterales, al igual que la circulación sanguínea. De aquí la enorme importancia que pueden adquirir la presencia de corrientes linfáticas sin estación ganglionar axilar. Estas por si solas pueden evitar el desarrollo de un linfedema en una paciente mastectomizada y con vaciamiento ganglionar axilar.
- A través de anastomosis linfolinfáticas. Como ocurre tras la exéresis quirúrgica de los linfáticos que por neoangiogénesis formarían nuevos vasos linfáticos a modo de puente en vías de paliar el "stop" operatorio.
- Desarrollo de anastomosis linfovenosas para derivar la linfa hacia las venas vecinas, a través de uniones directas.

Si los mecanismos mencionados fallan ante una linfostasis, se producirá un linfedema que, en el caso de la mastectomía será por insuficiencia mecánica y como consecuencia se traducirá en un edema con concentración elevada de proteínas y tendencia a la fibrosis.

Incidencia del linfedema postmastectomía

Hasta hace poco se presentaba en un tercio de las enfermas cuando se les practicaba la mastectomía radical y radioterapia postoperatoria.

Al respecto, A. Gregl realizó un importante estudio en 1155 pacientes que habían sido sometidas, en su mayor parte, a una mastectomía radical de tipo Halsted. De acuerdo con este autor, esta complicación aparece en 1 de cada 3 casos adquiriendo un carácter leve en el 9,3% (con una asimetría del perímetro braquial de, a lo sumo, 2 cm), moderado en un 16% y grave en un 8,2% (con una asimetría del perímetro braquial superior a 6 cm).

E. Calitchi y *co/s.* efectuaron un estudio retrospectivo a lo largo de 10 años y observaron un 5% de linfedemas en 209 casos de cáncer de mama tratados de forma conservadora sin disección axilar. Esta incidencia aumentó hasta un 21%, tras la escisión de los ganglios axilares y a un 38% tras la mastectomía asociada a radioterapia.

Como hemos resaltado al principio, desde que se realiza una cirugía más conservadora y no se administran radiaciones, su incidencia es baja.

Diagnóstico

El linfedema postmastectomía es, desde el punto de vista fisiopatológico, una insuficiencia mecánica linfática por oclusión, con el consiguiente acúmulo de proteínas tisulares en el intersticio, junto al arrastre de agua que conlleva (linfostasis).

La mejor manera de prevenir el linfedema sería la realización preferente de operaciones que conserven ambos pectorales, procurando, al mismo tiempo, que la piel no quede en tensión a nivel de la sutura; la disección cuidadosa de los ganglios axilares sin des-

garros vasculares; la aspiración continua, que evita la producción de colecciones serosas o hemáticas y que no se presente una infección local postquirúrgica y, finalmente, evitar, cuando se estime innecesaria, la radiación postquirúrgica en la región axilar.

Junto a estas medidas de profilaxis, la paciente debe realizar una movilización precoz del brazo y, en lo sucesivo, evitará las inyecciones, la extracción de sangre y las heridas en el miembro superior del lado mastectomizado.

Su incidencia varía según se haya practicado solamente amputación de la mama o se haya realizado posteriormente radioterapia.

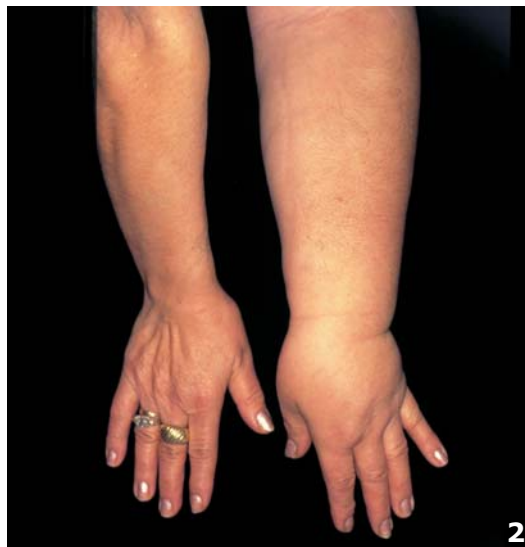Parece ser que en el linfedema postmastectomía, la interrupción de las vías linfáticas axilares durante la intervención juega un papel primordial en su desarrollo, aunque no debemos olvidar que existen otros factores que contribuyen a la aparición del mismo, tales como la oclusión de la vena axilar que, a veces, se produce como consecuencia de la posición forzada de la extremidad en abducción durante el acto operatorio, o debido a las cicatrices constrictivas a nivel axilar.

De todas formas, no todas las pacientes mastectomizadas presentan linfedema postoperatorio, y ello se debe, como apuntábamos en la fisiopatología, a que frente a una linfostasis se desarrolla una circulación colateral derivativa y/o una regeneración de las anastomosis linfovenosas. En el resto de los casos, y variando en períodos que van desde unos meses a varios años, se puede desarrollar un linfedema que irá cronicándose y, en ocasiones, terminará con un cuadro elefantíaco.

El signo más precoz y frecuente del linfedema es la tumefacción indolora del miembro afecto. En general, comienza por la mano y muñeca, para progresar luego proximalmente. A diferencia del edema venoso, el linfedema es más duro, menos reductible por el decúbito (por fibrosis de la piel y tejido celular subcutáneo) y acaba afectando a toda la extremidad. La textura y el color de la piel se mantienen normales hasta estadios avanzados, en que la piel se engruesa, oscurece y aparecen múltiples proyecciones papilares (Figura 2).

El diagnóstico diferencial debe hacerse con el edema venoso. A diferencia de éste, el linfedema suele ser más duro, sin dejar fovea a la presión. Sin embargo, no siempre ocurre así en las primeras fases, por lo que la distinción entre ambas entidades se hace difícil. No obstante, en las manos, el linfedema suele dar tumefacción del dorso y de los dedos (no en el edema venoso).

Figura 2.
Linfedema
postmastectomía
de larga evolución



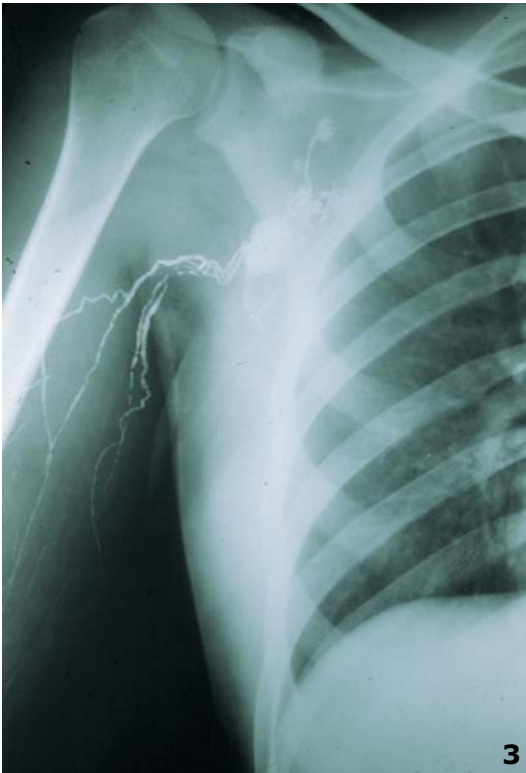

Figura 3.
Linfografía convencional del miembro superior derecho con pobreza de colectores linfáticos (tortuosos) y "stop" en ganglios axilares

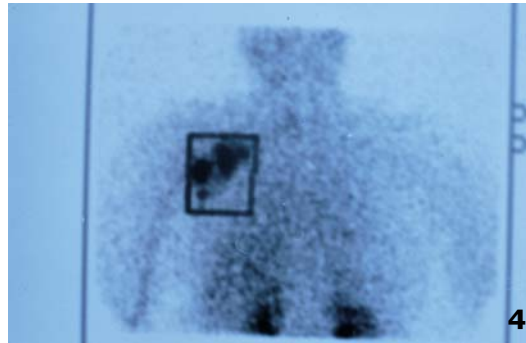


Figura 4.
Linfografía isotópica de miembro superior. Captación isotópica a nivel axilar

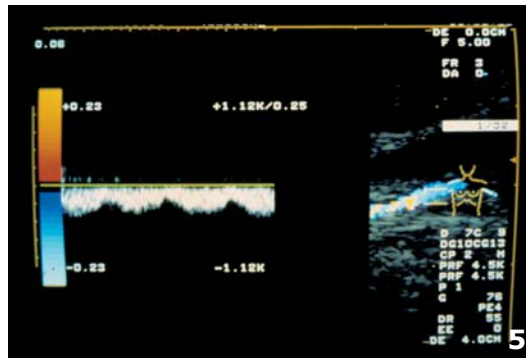


Figura 5.
Eco-Doppler de la vena axiloclavicular derecha, con permeabilidad de la misma en una paciente con linfedema postmastectomía

Mientras que las otras formas de edema mejoran con el reposo en cama y la elevación del miembro superior, o tras la administración de diuréticos, el linfedema postmastectomía, incluso en las primeras fases, responde mal a estas medidas.

El hallazgo de adenopatías anormales obliga a su extirpación para estudio histológico.

Una vez realizado el diagnóstico de linfedema, son datos de interés: el nivel de bloqueo, el estado de colectores y ganglios linfáticos, el estado del sistema venoso, el estado de la piel y tejido celular subcutáneo, el grado evolutivo y el potencial de transformación maligna (degeneración).

Nivel de bloqueo

Por lo general, es a nivel axilar, pero en caso de duda, se puede recurrir a la linfografía convencional o a la linfografía isotópica. La linfografía convencional sólo está indicada en casos seleccionados para descartar una recidiva neoplásica, y, excepcionalmente, ante el tratamiento quirúrgico.

La linfografía convencional es de alto valor diagnóstico y corrobora perfectamente el nivel de la oclusión (Figura 3). Tiene, sin embargo, algunos inconvenientes:

- Precisa de la disección del linfático
- No permite controles seriados
- Produce una irritación endotelial y, en ocasiones, una reacción a cuerpo extraño.

La linfografía isotópica tiene el defecto de la falta de nitidez, por lo que solo sugiere el nivel de la oclusión y se halla limitada a grandes vasos (Figura 4). Sin embargo, tiene sus ventajas:

- Mínima agresión
- Permite controles periódicos
- No irrita al endotelio
- Mucha menor irradiación que en la linfografía convencional.

Estado de colectores y ganglios linfáticos

Se debe descartar una fibrosis y/u obliteración de los mismos.

Estado del sistema venoso

Se debe valorar la permeabilidad global del mismo, pudiendo explorarse con eco-Doppler y, ante la sospecha de una trombosis venosa reciente o antigua, con una flebografía convencional. El eco-Doppler está

limitado a grandes troncos venosos; es una exploración funcional hemodinámica no invasiva. Realiza la asociación de dos exámenes: la ecografía venosa y el Doppler venoso de modo que, cada uno, explora de manera diferente y a la vez complementaria (anatómica y hemodinámica) el estado de las venas superficiales y profundas de los miembros superiores.

Se emplea como técnica orientativa antes del tratamiento quirúrgico de drenaje linfovenoso (Figura 5).

La flebografía es una técnica de recurso y la utilizamos para descartar una trombosis venosa y en el flebolinfedema (linfefebedema), para precisar el diagnóstico etiológico (Figura 6).

Estado de la piel y tejido celular subcutáneo

Por lo general, el estado cutáneo está acorde con el tiempo de evolución. En fases más avanzadas pueden presentarse fístulas, úlceras, verrugas (verrucosis linfostásica) y brotes de linfangitis.

Si bien es excepcional la presencia de úlceras en el linfedema postmastectomía, una de las complicaciones más frecuentes es la infección. Al ser el edema un medio favorable a su desarrollo, la infección causa la aparición de linfangitis que agravan siempre el cuadro preexistente. La existencia de este proceso agudo en sus distintas formas, linfangitis reticular superficial, troncular superficial y profunda de los

miembros, según los colectores afectados, da origen, cuando se repite en un miembro previamente afectado con estasis de origen venoso o linfático, a un cuadro denominado por Martorell "linfangitis o erisipela recurrente". Esta denominación, al no ser correcta en la medida en que estas tendencias recidivantes solo son en realidad verdaderas linfangitis, tiene poca importancia, ya que el cuadro clínico es similar y el agente es, por lo general, el mismo: el estreptococo.

El cuadro clínico de la linfangitis reticular se compone de: fiebre alta, escalofríos, inapetencia y postración; la piel muestra aspecto eritrocianótico y está tensa, brillante, caliente e hipersensible en las zonas afectadas, existiendo adenitis regional a veces importante (Figura 7).

La linfangitis de repetición lleva a la obliteración de los colectores y a la destrucción de sus válvulas, y causa simultáneamente fibrosis de los ganglios afectados. Esta situación repercute en el metabolismo celular del tejido subcutáneo, causando perturbaciones en el espacio intersticial, y da origen a la formación de grandes zonas de tejido fibroso, dispuestas de manera irregular, que provocan arrugas en la superficie cutánea.

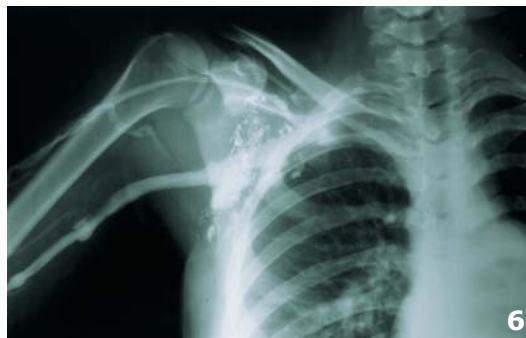La perturbación de la circulación linfática puede originar una circulación retrógrada hacia la dermis y epidermis (dermal-back flow), con alteraciones de la epidermis de tipo hiperqueratosis e hiperacantosis, llegando en algunos casos a formarse verdaderas verrugas -verrucosis linfostásica- y en otros, fístulas de difícil cicatrización.

Grado evolutivo

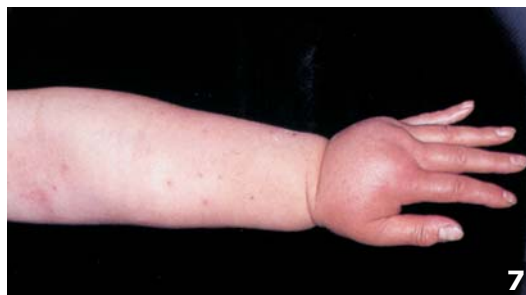Tiene interés si está en fase inicial o muy evolucionado, como ocurre en la "Elefantiasis nostras estreptogens o fibredema".

La fibrosis de tejido perivascular linfático a consecuencia de los procesos inflamatorios e infecciosos, como apuntábamos antes, aumenta progresivamente debido a la persistencia de focos de infección en las partes distales, agravadas muchas veces por las micosis interdigitales existentes, causando, por un lado, rigidez y engrosamiento de la dermis. Por otro, debida a la esclerosis hística, los colectores linfáticos van siendo progresivamente bloqueados y ocluidos, impidiendo la reabsorción linfática. Simultáneamente, y debido a los fenómenos inflamatorios, se produce una proliferación de fibroblastos con la consiguiente formación y acumulación de fibras elásticas, fibras de colágeno, de reticulina y de sustancia fundamental. Se constituye poco a poco una fibrosis que conlleva la organización del linfedema, causando un gran

*Figura 6.
Flebografía que muestra la permeabilidad del sistema venoso, en un caso de obliteración linfática axilar derecha postmastectomía*



*Figura 7.
Linfangitis reticular en un linfedema postmastectomía*



engrosamiento del tejido conjuntivo, un aumento de volumen del miembro y la irreversibilidad del proceso-fibredema-.

Esta situación se denomina “Elefantiasis nostras estreptogens o fibredema”, para diferenciarla de otros tipos de elefantiasis como los debidos, por ejemplo, a infección por filaria.

A este cuadro podemos denominarlo cuadro terminal del linfedema, en la medida en que difiere de éste por su irreversibilidad y gran dificultad de tratamiento.

Transformación maligna

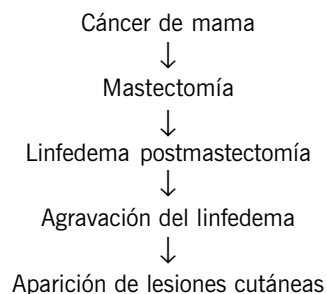
La más grave y controvertida de las complicaciones de un linfedema postmastectomía es su transformación maligna.

Dado que la proliferación celular y, como consecuencia, la hiperplasia de los fibroblastos favorecen la estasis linfática, muchos edemas pueden evolucionar no sólo hiperplásicamente, sino también hacia la degeneración maligna, por el estímulo sufrido por el endotelio linfático.

La existencia de tumores malignos desarrollados a partir del endotelio de los vasos es rara; sin embargo, mientras que el hemangiosarcoma es aceptado como una entidad definida, existe gran controversia en lo que se refiere al linfangiosarcoma.

Lowenstein fue quien descubrió por primera vez tumores de origen linfático -linfangiosarcomas- en el miembro superior en 1906. La frecuencia de estas afecciones es mayor en los miembros superiores que en los inferiores; ello es debido a la probabilidad de desarrollo de linfangiosarcomas en pacientes afectos de linfedema postmastectomía.

Un ejemplo concreto es el denominado síndrome de Stewart-Treves (1948), que tiene la siguiente evolución:



Las lesiones cutáneas malignas presentan una frecuencia muy baja del 0,5%, siendo el intervalo entre la mastectomía y su aparición de 10 años por térmi-

no medio, aunque haya casos de aparición más precoz y otros más tardíos (Figuras 8a, 8b y 8c).

Clínicamente, en sus estadios iniciales, los tumores malignos toman la forma de pequeñas máculas o lesiones rojo oscuro o púrpura que se extienden rápidamente y que pueden eventualmente ulcerarse, con necrosis visible de la piel y del tejido celular subcutáneo.

La histología revela una proliferación de los conductos linfáticos que aparecen dilatados y contienen células endoteliales neoplásicas. El diagnóstico precoz y el rápido tratamiento de la lesión, incluyendo

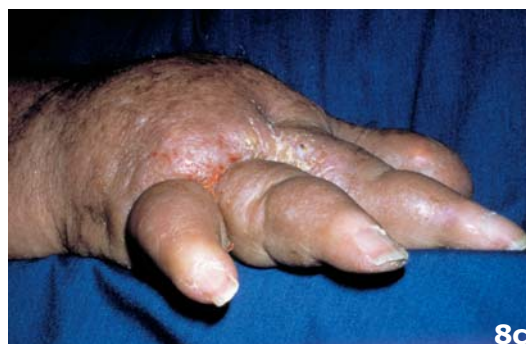
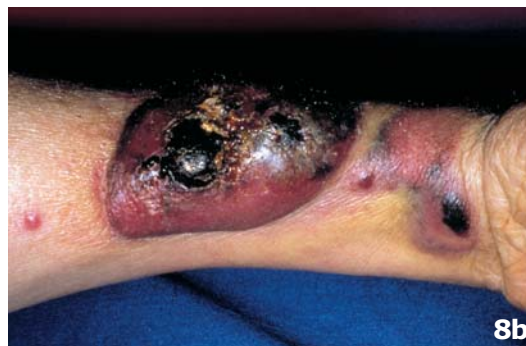
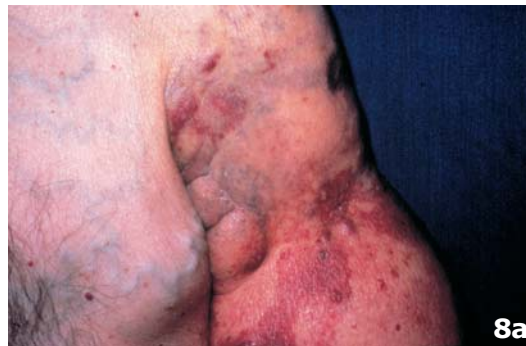Figura 8.
Linfangiosarcoma
de Stewart-Treves:
Figuras 8a y 8b. Manchas
cutáneas
de color rojo-púrpura
Figura 8c. Detalle del
linfedema de la mano

la amputación del miembro ofrecen la única esperanza de salvación del paciente, ya que la progresión de estos tumores -linfangiosarcomas- es rápida y letal.

El desarrollo de otros tumores malignos en la extremidad ya afectada por el linfedema postmastectomía, no está directamente ligada al linfedema en sí, ya que ello es factible solamente en presencia del linfangiosarcoma de Stewart-Treves. El diagnóstico diferencial incluye otros tumores malignos: carcinoma de células escamosas, sarcomas o metástasis cutáneas de cáncer de mama, melanoma excindido, u otros.

Tratamiento del linfedema

El mejor conocimiento de la fisiopatología del sistema linfático y la utilización de técnicas modernas de diagnóstico ha traído como consecuencia un nuevo enfoque terapéutico del linfedema postmastectomía.

Como ocurre en la mayoría de las patologías los linfedemas pueden ser tributarios de un tratamiento conservador, o de un tratamiento quirúrgico. Previa la instauración de un tratamiento ha de catalogarse el tipo de linfedema a tratar en función de los datos de la anamnesis, tiempo de evolución del proceso y el estadio en que se encuentra la enfermedad.

En la actualidad, aunque quizá este punto de vista tenga que ser revisado en los años venideros, los linfedemas postmastectomía son tributarios, en la mayoría de los casos (95%), de tratamiento conservador y sólo en el resto habría que considerar las posibilidades quirúrgicas de los mismos. En efecto, el linfedema postmastectomía es el que mejor responde a la terapéutica conservadora, y más si esta se inicia desde los primeros síntomas.

Medidas terapéuticas

En el tratamiento conservador hemos de tener en cuenta:

1. Medidas psicológicas
2. Medidas fisioterapéuticas
3. Medidas compresivas
4. Medidas farmacológicas
5. Medidas higiénicas
6. Medidas profilácticas

Medidas psicológicas

En los últimos tiempos se ha empezado a conceder una importancia cada vez mayor a aspectos que no son puramente médicos, no solo en el caso del cáncer de mama, sino también de todas sus complicaciones, como parte de la tendencia actual de la medicina moderna a considerar objeto de su atención no solo el estudio de la enfermedad y su tratamiento, sino primordialmente, la atención al ser humano que enferma.

El linfedema postmastectomía se debe considerar como un proceso evolutivo crónico y su resolución terapéutica parcial. Es por ello comprensible que la paciente acepte con dificultad la enfermedad. Generalmente, cuando la paciente acude a un angiólogo ha recurrido ya antes a diversos especialistas, que unas veces no han diagnosticado el proceso, otras se han visto impotentes para su resolución y en ocasiones han intentado, sin base científica, pseudo-tratamientos que en el mejor de los casos no han modificado la evolución de la enfermedad.

Toda esta situación lleva a la paciente a sufrir en ocasiones graves problemas psicológicos basados en la desesperanza y en los fracasos acaecidos a lo largo de su vida. Por otro lado, las deformaciones físicas del miembro superior afecto que con frecuencia produce el linfedema postmastectomía suelen ser difícilmente aceptadas, sobre todo al tratarse de pacientes del sexo femenino.

Ante esta situación el momento del diagnóstico es crítico y la forma de comunicarlo debe tener en cuenta dos cuestiones fundamentales: la verdad y la esperanza.

La información ha de ser dada de forma clara y concisa, puesto que para un gran número de mujeres, el conocimiento ayuda a la adaptación. Será la misma mujer quien decida el grado de información que necesita puesto que no todas tienen las mismas necesidades, y muy frecuentemente, el psiquismo necesita un período de elaboración para ajustarse a la nueva situación. Aquí, vale la expresión "Ilover sobre mojado"; la paciente tuvo su gran trauma con la actuación quirúrgica de la mastectomía y ahora se enfrenta a un segundo trauma, la deformidad del miembro que cambiará su modo de vestir, actividades deportivas, ir o no a la playa, etc.

Si se intenta ocultar la verdad a pacientes que la sospechan, se aumenta la esperanza favoreciendo el aislamiento, y la relación de confianza paciente-médico se resiente de forma muy negativa para la paciente, pudiendo posteriormente interferir la aceptación y cooperación en los tratamientos posteriores.

No en vano esta cooperación en el linfedema postmastectomía es fundamental dado que es el linfedema que mejor responde a la terapéutica conservadora.

Han de ser conscientes de que los resultados espectaculares y completamente resolutivos no son de esperar, pero su colaboración resulta imprescindible si pretendemos conseguir los máximos resultados.

Estas bases han de quedar bien claras desde el inicio y tanto el médico como la paciente deben ser conscientes del largo y dificultoso camino que han de recorrer.

Medidas fisioterapéuticas

La colaboración con especialistas en Rehabilitación es del todo indispensable. A su cargo van a estar las medidas rehabilitadoras. Estas se pueden dividir en manuales -drenaje linfático manual- y mecánicas-presoterapia-. Ambas tienen una acción directa sobre la motilidad de los colectores linfáticos y sobre la permeabilidad de los mismos.

Drenaje linfático manual

El drenaje linfático manual fue desarrollado por el cirujano austriaco Winiwarter (1848-1917). A pesar de sus buenos resultados, el método cayó en desuso hasta que años después, Emil y Estrid Vodder (1930), lo implantan. En la década de los 50: Léduc en Bélgica, Künke y Földi en Alemania y Casley-Smith en Australia comienzan a interesarse por este método y practicarlo como una terapia eficaz.

En el drenaje linfático manual es preciso respetar una serie de reglas que deben mantenerse de forma estricta:

- La indicación del drenaje linfático manual la debe establecer el médico especialista.
- Ha de ser realizada por personal altamente cualificado con formación específica, teórico-práctica, en patología linfática.
- La eficacia del tratamiento estará en relación directa con la precocidad de instauración del mismo.
- El drenaje linfático manual ha de considerarse dentro del programa terapéutico y, por tanto, debe ir acompañado de otras medidas.
- La duración del tratamiento no ha de ser inferior a 4-6 semanas.
- Han de tenerse presente las contraindicaciones del mismo, tales como erisipelas, procesos neoplásicos en actividad, etc.

El drenaje linfático manual es una de las técnicas más importantes empleadas en el tratamiento conservador de los linfedemas postmastectomía. Este debe ser ejecutado por personal especializado. Correctamente aplicado, sus resultados pueden ser muy satisfactorios. Su principio de acción se basa en la eliminación de líquido intersticial y de la linfa acumulada en algunas partes del cuerpo, sin aumentar la filtración de los capilares sanguíneos.

El linfedema postmastectomía responde muy bien al drenaje linfático manual. Cuando existe una carga linfática superior a la normal, su aplicación aumenta el débito linfático y en caso de carga linfática normal permite evacuar a las redes colaterales de suplencia.

No debemos olvidar otras medidas terapéuticas que unas veces precederán y otras seguirán a la aplicación del drenaje linfático manual y contribuirán a mantener los resultados obtenidos por el mismo.

Presoterapia

Son múltiples los aparatos de presoterapia que se han desarrollado para el tratamiento del linfedema, unos se basan en compartimentos neumáticos y otros en compartimentos rellenos de mercurio, ambos sistemas aplicados alrededor de la extremidad afectada persiguen disminuir el volumen de la misma.

En la presoterapia por aire hay que resaltar aquellos aparatos que ejercen una compresión uniforme de manera intermitente mediante la acción de un solo manguito. A nuestro entender, este tipo de aparatos son poco aconsejable en relación con aquellos otros dotados de compartimientos que permiten la entrada de aire de forma secuencial de la periferia al centro. De este modo ejercerían de forma rítmica la descompresión del miembro desde la parte más distal (mano) hasta la raíz del miembro (axila).

La presoterapia por mercurio dispone de un receptáculo (bolsa de plástico) que aísla el mercurio del contacto con la piel y a su vez está introducido en un recipiente metálico, de modo que la ascensión periódica del mercurio ejerce una compresión uniforme sobre la extremidad.

Medidas compresivas

Internacionalmente se admite la clasificación de las medias elásticas en relación a la presión que ejercen (en milímetros de mercurio) y a la aplicación clínica a que van destinadas.

En el caso del linfedema postmastectomía no es infrecuente encontrarnos ante situaciones en que es

necesaria la confección a medida de la media, dadas las características del miembro superior afecto.

Las vendas elásticas utilizadas para el vendaje compresivo indispensable tras el tratamiento con drenaje linfático manual o presoterapia, suelen ser de compresión fuerte. Su aplicación ha de ser correcta desde la parte acromioclavicular del miembro (mano) hasta la raíz del mismo. Debemos insistir en controlar todo vendaje elástico periódicamente para evitar: isquemia, compresiones regionales, pérdida de presión, etc.

Medidas farmacológicas

El término de linfofármacos lo hemos aplicado a todos aquellos productos farmacéuticos que actúan sobre el sistema linfático. En realidad son escasos.

En teoría unos actuarían sobre el tono del vaso (vasomotricidad o vasomotilidad) y otros modificando la presión de filtración efectiva del capilar y alterando la capacidad de presión coloidosmótica.

Las Benzopironas, aumentando la proteólisis, han demostrado ser eficaces en el tratamiento de los linfedemas. Estos fármacos, al aumentar la producción de macrófagos y estimular la acción proteolítica de los mismos, favorecerían la reducción del edema. Las experiencias de Mislin, Földi y Casley-Smith con la cumarina, derivado del trébol *Melilotus officinalis* han demostrado la acción linfagoga de ésta, al actuar directamente sobre la unidad motora linfática (linfangión). En efecto, la cumarina, prototipo de las Benzopironas, constituye una alternativa clínica interesante para la terapéutica del linfedema del miembro superior, tal y como se refleja en los estudios realizados por Clodius, Desprez-Curely, Pecking, Cluzan y Lafontan.

En nuestra experiencia personal el empleo de Benzopironas ha sido ampliamente satisfactorio como complemento del tratamiento de los linfedemas postmastectomía.

La utilización de la asociación de Hidrosmina y *Ruscus aculeatus* ha dado como resultado una reducción significativa del edema y mejoría de la sintomatología clínica (pesadez, sensación de tensión) del miembro afecto de linfedema. La Diosmina a dosis de 1000 mgr al día mejora la hemodinámica de retorno en la insuficiencia linfovenosa.

El O- β -hidroxietil-rutósido a dosis de 3gr/día constituye uno de los productos utilizados hoy en la clínica para el tratamiento del linfedema. Este producto semi-sintético, mezcla de mono, di, tetra, y otros hidro-

xietil derivados de la rutina, se obtiene de la *Sophora japonica*.

Medidas higiénicas

Se ha de insistir sobre la higiene corporal de la paciente afecta de linfedema postmastectomía, ya que ha de evitar toda infección cutánea que pueda dar lugar a episodios de erisipela.

Tampoco deberían usarse ropas que produzcan una constricción segmentaria en el miembro superior linfedematoso.

Recomendaciones y normas a pacientes con linfedema postmastectomía.

1. En el trabajo y en la casa:
 - Evitar los traumatismos, los sobreesfuerzos, el frío y el calor excesivo.
 - Cuidado con los cuchillos de cocina.
 - Cuidado con las agujas de coser (utilización de dedal).
 - No lavarse con agua excesivamente caliente.
 - No limpiar ventanas o muebles que obliguen a permanecer con los brazos elevados.
 - No llevar maletas o paquetes de peso.
 - Cuidado al planchar.
 - No fumar con la mano del brazo edematoso.
 - No llevar el reloj y/o sortija en el brazo hinchado.
 - En los trabajos caseros, llevar guantes de goma.
2. Vestidos, cuidados personales, peluquería, alimentación y durante la noche:
 - Los sujetadores no han de apretar ni a nivel del pecho ni en los hombros.
 - Extremado cuidado con la limpieza de la piel.
 - Cuidado al cortarse la uñas, los pellejos o al limarse las uñas.
 - No utilizar productos cosméticos irritantes que den lugar a reacciones alérgicas.
 - No utilizar sauna.
 - No darse baños de sol.
 - Cuidado con los masajes en los brazos que no sean dados por especialistas o por indicación médica.
 - Protección de los brazos y hombros del calor del secador de pelo.
 - Evitar el sobrepeso.
 - Limitar la sal.
 - Por las noches, mantener el brazo afecto ligeramente elevado.

3. Deportes, en el jardín o con los animales:

- Evitar los esfuerzos.
- Prohibidos el esquí y el tenis.
- La natación constituye un buen deporte.
- Evitar en el jardín heridas con púas, arbustos, etc...
- Evitar arañazos o mordiscos de animales en el miembro linfedematoso.
- Evitar picaduras de mosquitos, abejas y otros insectos.

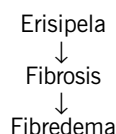
4. Normas médicas en el brazo hinchado:

- No poner inyecciones intravenosas, subcutáneas o intramusculares en el miembro afecto de linfedema.
- No extraer sangre de venas del brazo hinchado.
- No aplicar agujas de acupuntura.
- No tomar la tensión arterial en el brazo afecto.

Toda posibilidad de tratamiento que le propongan consúltelo previamente al médico especialista.

Medidas profilácticas

Apuntábamos el papel que juegan las infecciones intercurrentes (erisipela) en la evolución del linfedema postmastectomía:



Es por ello que todas aquellas medidas profilácticas basadas en evitar las infecciones cutáneas frenarán la progresión del linfedema.

La profilaxis estará también basada en las normas y medidas higiénicas anteriormente citadas y en otras ocasiones en la utilización sistemática y periódica de antibióticos de efecto retardado como la penicilina (Penicilina G benzatina 1 .200.000 u/mes)

Tratamiento quirúrgico

La historia del tratamiento quirúrgico del linfedema seguramente constituye uno de los capítulos más "amargos" de la cirugía. Los intentos repetitivos para conseguir vías derivativas en unos casos o técnicas de exéresis en otros mediante la extirpación de masas de tejidos linfedematosos, fueron acompañados

algunas veces de fracasos y otras de deformidades iguales e incluso superiores a las del propio linfedema. No obstante, criticar estas actitudes resulta sencillo en los momentos actuales, pero ante un proceso tan complejo como el linfedema, pueden comprenderse los intentos terapéuticos practicados a lo largo de los años.

A la hora de considerar el tratamiento quirúrgico de los linfedemas hay que tener también en cuenta que esta patología no ofrece las mismas características en los países europeos, que en Africa, Asia o Sudamérica.

Difícilmente en nuestro ámbito vemos linfedemas que hayan evolucionado hacia la elefantiasis o linfifibredema.

Indicación

No consideramos válida la práctica de cualquier técnica quirúrgica sin antes haber agotado todos los métodos conservadores a nuestro alcance. El linfedema secundario, fundamentalmente consecutivo a mastectomía y/o radiaciones, constituye la indicación principal de las técnicas quirúrgicas derivativas. Por otro lado la cirugía de exéresis podría aún encontrarse indicada en casos muy extremos como coadyuvante del tratamiento conservador o quirúrgico. En casos excepcionales, la técnica de resección o exéresis se impone como profilaxis de la degeneración neoplásica (linfangiosarcoma de Stewart-Treves).

En el linfedema postmastectomía la cirugía se reserva para casos severos. Las indicaciones de la terapéutica quirúrgica son:

- Fracaso de las medidas conservadoras
- Mejorar el aspecto estético
- Disminuir el peso de las masas linfedematosas
- Impedir brotes inflamatorios, fístulas y úlceras
- Profilaxis de la degeneración neoplásica (linfangiosarcoma).

Microcirugía linfática

Las actuales técnicas de microcirugía vienen realizándose a partir de los últimos intentos llevados a cabo a finales de los 60 por autores como Nielubowicz, Tossati, Olszewsky,...

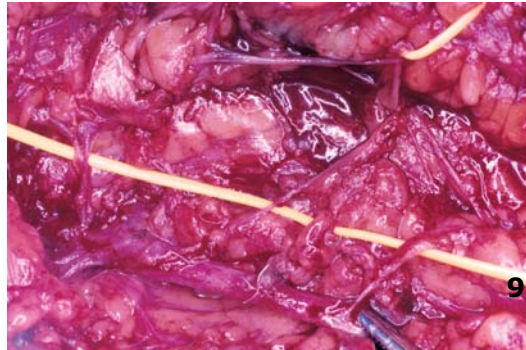
Tanto las derivaciones gangliovenosas, las capsulovenosas como las linfovenosas tienen como finalidad hacer derivar el flujo de la linfa hacia el sistema venoso.

Los autores brasileños (Cordeiro, Degni) y posteriormente los italianos (Campisi, Fox) y el suizo Clodius, perfeccionan y amplían las técnicas de anastomosis linfovenosas utilizadas en la actualidad.

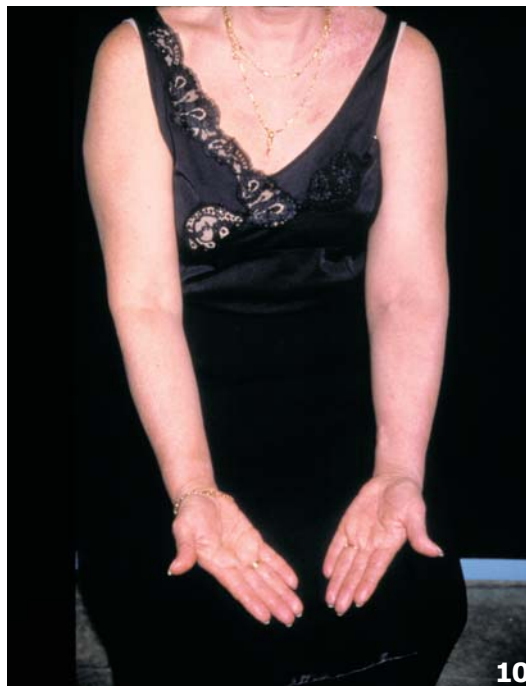La selección de las pacientes afectadas de linfedema postmastectomía para cirugía ha de establecerse cuidadosamente. Los procesos de linfangitis o erisipela recientes, así como las metástasis locorregionales hemos de considerarlas como contraindicaciones formales para este tipo de cirugía.

Con el fin de intervenir en las mejores condiciones, es aconsejable mantener elevada la extremidad durante dos semanas previas a la intervención, así como instaurar una intensa profilaxis antibiótica.

*Figura 9.
Imagen operatoria
de cuatro anastomosis
de colectores linfáticos
en una vena (técnica
de Cordeiro-Degni)*



*Figura 10.
Estado actual de un
linfedema
postmastectomía a los
8 años de practicada
anastomosis linfovenosas
en brazo izquierdo*



La utilización de azul patente (Patent Blue) inyectada en los pliegues interdigitales, nos permitirá una más fácil visualización de los colectores linfáticos durante la intervención.

El empleo de instrumental de microcirugía y lentes de aumento o, en ocasiones, de microscopio quirúrgico, es imprescindible en la mayoría de los casos.

Mediante una incisión longitudinal a la altura de la cara interna del brazo se disecciona cuidadosamente la vena basilíca en un trayecto de unos ocho centímetros. La disección de los colectores linfáticos satélites a la vena ha de ser meticulosa evitando cualquier desgarro.

Controlado el segmento de vena a utilizar, se practica una pequeña venotomía introduciéndose a su través una aguja acanalada. A este respecto somos partidarios del uso de la aguja de Samaniego que ofrece la ventaja de ir provista en su extremo de una punta de goma flexible que no daña la pared de la vena y que al mismo tiempo al cegar la luz de la aguja, evita el reflujo sanguíneo. El colector linfático, previamente fijado con un hilo monofilamento de 7-8 ceros, se introduce en la parte acanalada de la aguja. La introducción del vaso linfático se ve facilitada por un fiador romo. Las dos agujas del hilo se hacen pasar de dentro a fuera de la vena anudándose en la parte externa de la misma, de manera que el vaso linfático quede fijado a la cara interna de la vena basilíca. Se practican tantas anastomosis como sean posibles siendo lo habitual la realización de cuatro a seis anastomosis (Figuras 9 y 10).

En el postoperatorio han de continuarse las medidas antibióticas profilácticas, así como el tratamiento conservador mencionado, siendo recomendable el empleo de Benzopironas (cumarina) en este período.

Los intentos de anastomosis capsulovenosas, e incluso los trasplantes linfáticos, implican tantas dificultades técnicas que ensombrecen sus resultados.

Debemos recordar que previamente a cualquier intervención de drenaje hay que valorar: el estado de los colectores, el estado de los ganglios y el estado del intersticio. No siempre es fácil esta valoración. Los mejores resultados los obtenemos cuando, existiendo un "stop" ganglionar, los colectores están sanos, ya que entonces lo esencial es derivar el flujo linfático hacia las venas. El estado del intersticio va a condicionar, no pocas veces, un cambio de actitud quirúrgica; no es lo mismo drenar un intersticio normal con un colector sano, que drenar un intersticio fibroesclerótico asociado a distrofia del colector linfático e hipertrofia cutánea.

Como conclusión a todas las técnicas de anastomosis linfovenosas diremos que se trata de intervenciones de escasa agresividad, suponen una vía de compensación fisiológica, pueden mejorar el linfedema (no empeorarlo) y que no sustituyen al tratamiento conservador sino que lo complementan (Figura 10).

Bibliografía recomendada

- Azcona JM, Lorente MC, Garcia Lopez F, Prats Rivera E, La infografía isotópica. En: *Linfedema*. Barcelona: Edika Med S.A., 1993.
- Calitchi E, Cheula JM, Osmerzguine Y, Roucayriol AM, Mazeran SS, Li Bourgeois PR, Pierguers B. Analyse rétrospective á 10 ans de séquelles du traitement locorégional des cancers du sein. *Bull Cancei Paris*, 1984; 71(2):100-4.
- Campisi C. La Microchirurgia dei linfatici nel trattamento dei linfedemi degli arti. *Lit. Punr Grafico*, Genova, 1980.
- Casley-Smith JR. Casley-smith JR. *High protein oedemas and the benzopyrone: JB*. Sydney: Lippincott Company, 1986.
- Clodius L, Piller NB. The conservativ treatment of postmastectomy lymphoedema patients with coumarin results in a market continuous reduction in arm swelling. En *advances u lymphology*. Montreal 1981. *Avicenum Czechos lovak Medical press* Prague 1982.
- Cluzan R, Desprez-Curely JR, PE King A. Circulations d'echange et de retour Lab. *Boots-Dacour* 1984.
- Desprez-Curely JP, Cluzan R, Pecking A. Benzopyrones and postmastectom lymphoedemas. En *Progrés in lymphology*. proceedings of the Xth International Congress ci Lymphology AdelaYde. *University of Adelaide Press*, 1985.
- Földi M. *Une nouvelle famille de maladies: les maladies de la lymphostase*. Paris: Angéiologie, 1973;25(5):205-13.
- Gregl A, et al. Häufigkeit, Pathogenese und klinische Syntomatik des Armödems bei Mammakarzinom. *Strahlen-therapie* 1967;233-499.
- Herranz M. Tratamiento quirúrgico del cáncer de mama. En: *La Mastectomía de Herranz M*. 1992;2.50-2.72.
- Jimenez Cossio JA. Pautas del tratamiento conservador del linfedema. En: *Linfedema*. Barcelona: *Edika Med S.A*. 1992.
- Lafontan B, Dilhuidy JM, Monnrer A, Ciupa, M, Lentenegger E, Goehrs JM, Etc. Tous les investigateurs de l'étude Coumarine. *Bullcarcer, Radiother* 1991;78:119-24.
- Latorre J. Linfedema postmastectomía. En: M. Herranz. *La Mastectomía* 1992;7.1-7.38.
- Latorre J, Ciucci JL, Rosendo A. Anatomía del drenaje linfático del miembro superior e inferior. Premio "Lymphatic Pathology Research". 140 International Congress of Lymphology. Washington,1993.
- Ledúc A, Caplan I, Lievens P, *Traitment physique de l'óedeme du bras*. París: Masson, 1981.
- Mislin H. The lymphangion. En: de Földi M, Casley-Smith, JR. *Lymphangiology* (Edit.). *Stuttgart*: Schattauer Verlags, 1983;163-75.
- Pecking A, Cluzan R, Etude de l'action dulysedem dans le traitement médical des lymphoedemes secondairesaux traitements desconcers du sein. En: *Phlebologie '89*. *John Libbey Eurotext Ltd* 1989;591-3.
- Rouviere H. *Anatomie des Lymphatiques de l'homme*. París, 1932.
- Samaniego Arrillaga E. Linfedema postmastectomía. En: *Linfedema*. Barcelona: Edika med S.A., 1993.
- Serra Escorihuela M. Linfedema. *Drenaje linfático manual*. Ed. Laboratorios FAES, S.A. 1994,41-51.
- Testut L. *Anatomía humana*. Barcelona: Salvat, 1979.