

Tratamiento de las heridas infectadas tras cirugía cardíaca con la utilización de plasma rico en factores de crecimiento

Resultados preliminares

Tomasa Centella¹
Enrique Oliva¹
Juan C. García²
Teresa Huéllamo²
M^a Jesús Lamas³
Ramón Maseda³
Antonio Epeldegui⁴

¹Cirujano
Cardiovascular

²Diplomado/a
Universitario/a
de Enfermería

³Residente en Cirugía
Cardiovascular

⁴Jefe de Servicio
de Cirugía
Cardiovascular

Resumen

Estudios previos han demostrado que el tratamiento con plasma rico en plaquetas (PRP) en heridas infectadas tras cirugía maxilofacial y cirugía vascular, favorece y acelera la curación de dichas heridas, a pesar de existir implantes exógenos bajo las mismas. El objetivo de nuestro trabajo consistió en la utilización de PRP autólogo, en el tratamiento de heridas infectadas de esternotomía y safenectomía en los pacientes intervenidos de cirugía cardíaca.

Se realizó esta cura en dos pacientes con infección profunda de esternotomía, dos pacientes con fístula esternal y dos heridas profundas de safenectomía. La profundidad de las heridas osciló entre 2 (una de las fístulas) y 9 (una de las heridas de safenectomía) cm. Todas las heridas evolucionaron bien, cerrando en 5 y 7 días las heridas profundas de esternotomía, y en 5 y 12 días respectivamente las fístulas esternales. En dos casos bastó con una sola cura. En dos casos se aceleró el proceso con cierre por tercera intención previo al alta. Un paciente presentó dolor intenso en la zona, que remitió con analgesia habitual. No se observaron otras complicaciones. La cura con PRP produce una aceleración de la cicatrización en heridas profundas, disminuyendo el tiempo de estancia y facilitando el trabajo de enfermería, en pacientes con heridas infectadas tras cirugía cardíaca.

Palabras clave: Heridas infectadas. Plasma rico en plaquetas. Plasma rico en factores de crecimiento.

Summary

Previous studies have demonstrated that the treatment with local application of platelet-rich plasma in infected wounds following maxillofacial and vascular surgery induces wound healing, even if there are exogenous implants. Our aim was to use autologous platelet-rich plasma in the treatment of sternotomy and saphenectomy infected wounds, after cardiac surgery.

We used PRP in two patients with sternotomy deep infection, two patients with chronic sternal fistulae and two patients with saphenectomy deep wounds. The wounds depth was between 2 (in one of the fistulae) and 9 cm (in one of the saphenectomy wound). All of them had a good evolution, closing between 5 and 7 days in the case of the deep sternotomy wounds and between 5

and 12 days in the sternal fistulae. In 2 cases only one dressing was necessary. In two patients we accelerated the healing process with sutures after dressing. One patient had intense pain which was controlled with ordinary analgesia. We didn't observe any other complications.

The use of PRP accelerates the healing process in deep wounds, reducing the length of stay and facilitating nursery work in patients with infected wound after cardiac surgery.

Key words: Infected wounds. Platelet-rich plasma. Growth factors rich plasma.

Introducción

La aparición de complicaciones en las heridas tras cirugía cardíaca, supone un aumento en la morbilidad y mortalidad de los pacientes, y se traduce en una prolongación de la estancia hospitalaria y como consecuencia de los costes de la cirugía. La incidencia de complicaciones de la esternotomía varía ampliamente, oscilando entre un 0,16% en la cirugía congénita hasta un 4,5% en la cirugía de revascularización miocárdica¹⁻³. Las complicaciones esternales que cursan con afectación profunda de la herida, si bien no alcanzan las cifras de mortalidad que las medias tinitis, se asocian con importante dolor, fiebre, un gran disconfort para el paciente y un aumento de la estancia hospitalaria hasta conseguir su cierre por segunda o tercera intención.

En pacientes sometidos a revascularización miocárdica, la incidencia de complicaciones de la herida de safenectomía, oscila entre el 1 y el 24% según las series⁴⁻⁷. Dichas complicaciones incluyen hematomas, seromas, dermatitis, celulitis, neuropatías y linforragias, que raramente requieren intervención quirúrgica pero que, sin embargo, pueden causar importante morbilidad suponiendo un aumento del tiempo de estancia hospitalaria, del trabajo del personal de enfermería, y necesitando en ocasiones grandes desbridamientos con el consiguiente disconfort para el paciente.

Correspondencia:
Tomasa Centella Hernández
Servicio de Cirugía
Cardíaca Adultos
Hospital Ramón y Cajal
Carretera de Colmenar
Km. 9,100. 28034 Madrid
E-mail:
centellato@teleline.es

Por otra parte, estudios previos han demostrado que la utilización de plasma rico en plaquetas acelera la cicatrización de las heridas debido a su capacidad de aumentar la angiogénesis, estimulando la síntesis y diferenciación de células precursoras y liberando factores que estimulan la reproducción celular (fibroblastos y células endoteliales). Este plasma rico en factores de crecimiento, se obtiene por centrifugación diferencial de sangre autóloga, logrando un producto concentrado de plaquetas que al combinarse con la mezcla de activación de trombina/calció, forma un "gel" que al ser aplicado localmente en forma tópica sobre la herida, potencia los mecanismos de cicatrización de manera rápida y eficaz.

En la búsqueda constante de nuevos métodos en la realización de curas, que disminuya el tiempo de ingreso hospitalario, las molestias para el paciente, y resuelva mejor este tipo de complicaciones, nos decidimos a comenzar con la utilización de plasma autólogo rico en factores de crecimiento en las heridas profundas de esternotomía, y en las heridas complicadas tras safenectomía.

Pacientes y métodos

La cura con plasma rico en plaquetas se utilizó en 6 pacientes, dos con infección profunda de la esternotomía (Figura 1), dos pacientes con fístula esternal (Figura 2), y dos con heridas profundas de la safenectomía (Figura 3).

El método realizado fue el siguiente:

1. Los pacientes que estaban recibiendo heparina en perfusión continua pasaron a ser anticoagulados con warfarina o con heparina de bajo peso molecular, que si bien son sustancias que retrasan algo la formación del coágulo, no prolongan este tiempo como la heparina sódica.
2. En primer lugar se realizó la limpieza exhaustiva de la herida primero con suero salino y posteriormente frotando con un cepillo quirúrgico con povidona yodada. Se desbridó el tejido necrótico en caso necesario.
3. Se realizó la extracción de sangre del paciente antes de comenzar la cura, utilizando tubos estériles de 5 ml con citrato sódico como anticoagulante. El número de tubos a extraer depende del tamaño de la cura, en general se utilizan entre 10 y 40 ml de sangre, teniendo en cuenta que por cada 10 ml de sangre, se obtiene aproximadamente 1 ml de PRP.
4. La sangre del paciente se centrifuga durante 8 minutos a 1800 rpm. El plasma obtenido se separa en fracciones mediante pipeteado, utilizándose los 500 μ l que se encuentran inmediatamente encima de la serie blanca. A esta parte separada se le añaden 50 μ l de cloruro cálcico al 10% por cada ml de plasma, para producirse la formación del coágulo. El tiempo que tarda en formarse el coágulo varía entre 5 y 8 minutos. Este tiempo se puede acelerar con calor a 37 grados.

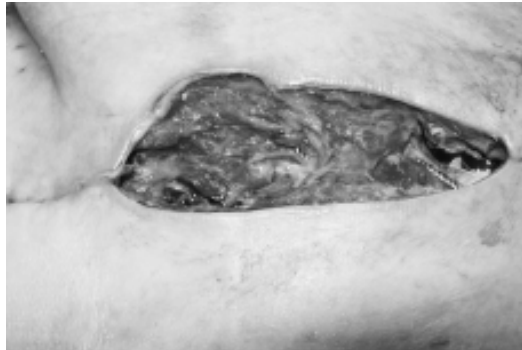

Figura 1.
Infección profunda de la esternotomía

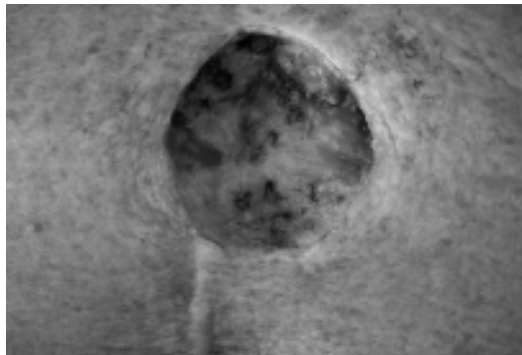


Figura 2.
Fístula crónica esternal, tras haber sido limpiada, ampliada y previo a la utilización de plasma rico en plaquetas

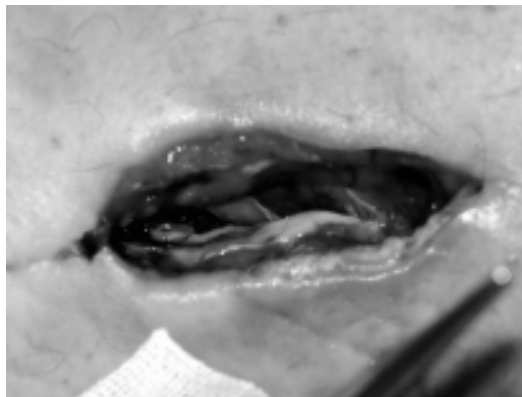


Figura 3.
Parte proximal de la safenectomía infectada

5. Una vez que se ha formado el coágulo y la herida está limpia, se aplica sobre la misma cubriendo toda su superficie (Figura 4) Posteriormente se cubre con un apósito no absorbente, que se mantiene durante 5 días, vigilando que no presente síntomas de sobreinfección (Figura 5). Pasado este tiempo, se levanta la cura y puede volverse a realizar según el aspecto de la herida.

Resultados

Pacientes con infección profunda de esternotomía

Se realizó esta cura en dos pacientes mujeres, de 53 y 73 años respectivamente, con antecedentes en ambos casos de diabetes mellitus no insulín dependiente, hipertensión y obesidad. Intervenido para disección aórtica tipo A y sustitución valvular aórtica por endocarditis bacteriana, respectivamente. La profundidad de ambas heridas fue de 12,5 x 2,5 cm y de 10 x 6 cm, correspondiendo a heridas tipo III (fascia y músculo) y tipo IV (afectando a hueso) respectivamente. La primera herida necesitó una cura durante 5 días. A los 5 días se dieron puntos de sutura evolucionando favorablemente. En el segundo caso se realizaron 2 curas con plasma rico en plaquetas y posteriormente se pudo cerrar con puntos sueltos (Figura 6). En ningún caso hubo dolor. En el primer caso los cultivos fueron positivos a *S. epidermidis*, y en el segundo a *E. coli*, asociándose en ambos casos el antibiótico intravenoso eficaz hasta la total curación de las heridas.

Pacientes con fístula crónica esternal

Ambos pacientes fueron varones de 75 y 76 años que presentaban fístula crónica a nivel del tercio medio esternal. En ambos casos se realizó previo a la cura un desbridamiento amplio (Figura 2), siendo ambas heridas grado IV (llegando a hueso). El diámetro de las heridas fue 7 x 2,5 cm y de 6,5 x 6,5 cm respectivamente. En un caso se mantuvo la cura durante 5 días, observándose una gran reducción del tamaño sin que fuera necesario cerrar por tercera intención. El paciente refirió dolor intenso en la zona de la cura, que cedió con metamizol i.v. En el segundo caso fue necesario levantar la cura tres veces por sangrado del tejido conjuntivo, por lo que se realizaron dos curas durante 5 días. Se cerró por segunda intención tras 20 días de tratamiento. En ambos casos los cultivos fueron positivos para *S. Epidermidis*, asociándose tratamiento antibiótico eficaz por vía intravenosa durante dos semanas en el primer caso y durante 4 semanas en el segundo.

Pacientes con infección de la herida de safenectomía

Se realizó esta cura en dos pacientes (una mujer y un varón) de 77 y 72 años respectivamente. Ambas heridas eran de tipo III (afectando fascia y músculo)

Figura 4.
Herida cubierta con el coágulo formado tras la extracción del plasma rico en plaquetas

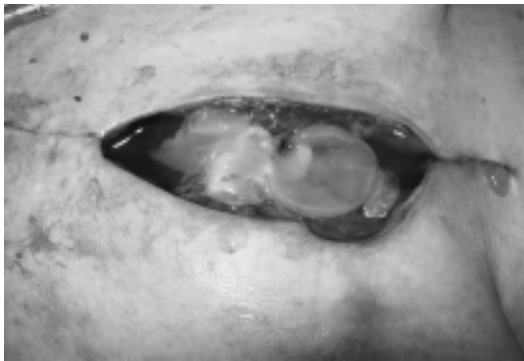
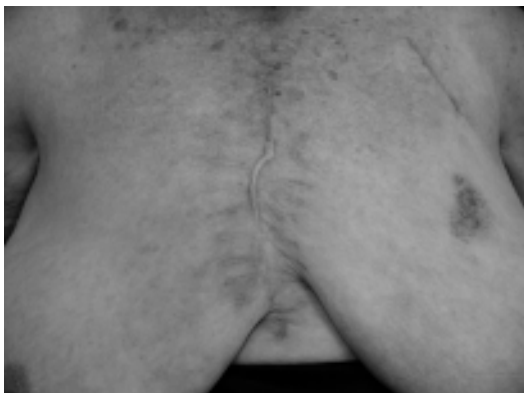

Figura 5.
Aspecto de la herida una vez cubierto con un apósito no absorbente, tras la aplicación del plasma rico en plaquetas



Figura 6.
Aspecto de la herida de la esternotomía tras cierre con puntos sueltos después de 2 curas con plasma rico en plaquetas



y su herida estaba localizada en la parte superior de la safenectomía (Figura 3). La anchura de ambas heridas fue de 5 y 9 cm respectivamente, correspondiendo a una profundidad de 10 cm en su trayecto máximo en la primera y de 9 cm en la segunda. En el primer caso la paciente falleció a los 20 días en UCI, cuando se habían realizado 2 curas y la profundidad de la herida se había reducido de 10 cm hasta 3 cm en su profundidad máxima. En el segundo caso, se realizaron dos curas durante 5 días. Tras la segunda cura la herida se encontró cerrada, por lo que el paciente se fue de alta a los doce días. En ambos casos los cultivos fueron positivos a *S. Epidermidis*, recibiendo tratamiento antibiótico eficaz durante las curas.

Discusión

Las complicaciones tras esternotomía media y safenectomía, siguen constituyendo un importante problema que complica la evolución postoperatoria de nuestros pacientes. En general, necesitan tres curas al día, y son frecuentes las sobreinfecciones. Por otra parte, el dolor que producen dichas curas, necesita la administración de analgésicos potentes, con los efectos adversos que en ocasiones se observan.

Diferentes estudios han puesto de manifiesto la eficacia del plasma autólogo rico en factores de crecimiento para la cicatrización de diferentes tipos de heridas, no sólo en la piel, sino también en huesos, tejido nervioso, pie diabético, úlceras venosas⁸⁻¹², etc., de tal manera que desde 1990, ha venido usándose ampliamente como coadyuvante para la cicatrización de heridas. Este proceso de cicatrización de las heridas implica diferentes etapas de reparación y regeneración, controlados por factores de crecimiento que regulan la expresión protéica, la producción enzimática, la diferenciación celular, proliferación, metabolismo, migración así como la síntesis y el remodelado de proteínas que forman la matriz extracelular^{13,14}. Esta matriz extracelular coordina los eventos celulares y modula la respuesta celular a los factores de crecimiento y las citoquinas. El papel de las plaquetas en este proceso, no sólo se limita la formación de un coágulo que permite el cese de la pérdida local de sangre y linfa, sino que intervienen en el proceso de cicatrización de una forma directa mediante la liberación de un grupo de factores de crecimiento y citoquinas¹⁵. Su degranulación por proteínas tales como trombina, causa la liberación de dichos factores entre los que se encuentran los factores transformadores de creci-

miento TGF- α y TGF- β , el fibrinógeno, los factores de crecimiento plaquetarios, el factor epidérmico de crecimiento, el factor vascular endotelial de crecimiento, la tromboplastina plaquetaria, factores de coagulación, calcio, serotonina, histamina y enzimas hidrolíticas¹⁶. La utilización de concentrado de plaquetas y sus factores de crecimiento en el proceso de reparación de heridas mediante su aplicación local comienza en los primeros años de la década de los 90^{17,18}. Originariamente, el concentrado de plaquetas se preparaba utilizando un sistema de plasmaféresis. Recientemente se dispone de centrifugadoras que consiguen la separación de plasma rico en plaquetas para su uso terapéutico. Actualmente algunos autores utilizan el PRP activado mediante la adición de trombina *in vitro*¹⁹, sin embargo, la mayoría evitan su uso por el riesgo de formación de anticuerpos y por inducir deficiencia de factor V y emplean una solución de plaquetas autólogas obtenidas por centrifugación y sin activar¹².

El uso más extendido del coágulo de plasma rico en plaquetas es en odontología y cirugía oral y maxilofacial, de hecho, el gel autólogo plaquetario fue utilizado inicialmente por Whitman, *et al*²⁰ en cirugía oral y maxilofacial, como un procedimiento adjunto relacionado a la colocación de implantes osteointegrados de titanio. Estos autores concluyeron que la acción del plasma rico en plaquetas aceleraba la tasa y el grado de formación ósea. Asimismo, las plaquetas con su liberación de citoquinas y factores de crecimiento se han utilizado en cirugía plástica y reconstructiva, demostrando su capacidad de reducción de infecciones y estancia hospitalaria²¹ así como su capacidad para reducir el sangrado capilar de los colgajos quirúrgicos en cirugía cosmética. A comienzos de los años 90 se comenzó a utilizar el PRP para acelerar las úlceras de piel difícilmente curables, comprobándose la cicatrización del 100% de estas heridas en diez semanas. En cuanto a su utilización en cirugía cardiovascular, los resultados que se han obtenido han sido menos alentadores. En caso de úlceras cutáneas crónicas se ha sugerido que la utilización de PRP mejora la cicatrización en caso de úlceras secundarias al pie diabético y disminuye el riesgo de amputación^{8,22,23}, sin embargo en dos estudios randomizados, doble ciego, utilizando PRP para el tratamiento adyuvante de las úlceras venosas crónicas, no se observó ninguna diferencia frente al tratamiento con placebo en este tipo de patología^{11,12}.

No hemos encontrado estudios en los que se utilice el PRP en las curas de esternotomía y safenectomía. Por ello, nos decidimos a comenzar un trabajo preliminar, con el fin de evaluar las posibles dificultades

de la cura, la presencia de efectos secundarios y su posible eficacia. En este estudio no seleccionamos pacientes, sino que utilizamos PRP en todos los pacientes que presentaban una herida profunda que necesitase curas más agresivas. Los resultados que hemos obtenido nos parecen alentadores. Todas las heridas fueron amplias, y su evolución fue favorable. El trabajo de enfermería disminuyó considerablemente, ya que sólo fueron necesarias dos curas separadas por 5 días en cuatro de los casos, mientras que en los otros dos, bastó con una cura oclusiva.

Nuestro estudio, evidentemente, tiene las limitaciones de un estudio preliminar, ya que no hemos comparado nuestros resultados utilizando PRP con las curas mediante el método tradicional. No obstante, sirve de base para el diseño de un estudio más amplio que permita evaluar las diferencias entre ambos tipos de tratamiento y determinar su real eficacia.

Como conclusión podemos decir que la cura con plasma rico en plaquetas parece producir una aceleración de la cicatrización en heridas profundas, disminuyendo el tiempo de estancia y facilitando el trabajo de enfermería en pacientes con heridas infectadas tras cirugía cardíaca.

Bibliografía

- Oakley RME, Wright JE. Postoperative mediastinitis classification and management. *Ann Thorac Surg* 1996;11:1030-6.
- Ridderstolpe L, Gill H, Granfeldt H, Ahlfeldt H, et al. Superficial and deep sternal wound complications: Incidence, risk factors and mortality. *Eur J Cardiothoracic Surg* 2001;20:1168-75.
- Culliford AT, Cunningham JN, Zeff RH, et al. Sternal and costochondral infections following open-heart surgery. A review of 2.594 cases. *J Thorac Cardiovasc Surg* 1976;72:714-26.
- L'Ecuyer PB, Murphy D, Little JR, Fraser VJ. The epidemiology of chest and leg wound infections following cardiothoracic surgery. *Clin Infect Dis* 1996;22:424-9.
- DeLaria GA, Hunter JA, Goldin MD, Serry C, Javid H, Najafi H. Leg wound complications associated with coronary revascularization. *J Thorac Cardiovasc Surg* 1981;81:403-7.
- Uoley JR, Thomason ME, Wallace DJ, et al. Preoperative correlates of impaired wound healing after saphenous vein excision. *J Thorac Cardiovasc Surg* 1989;98:147-9.
- Slaughter MS, Olson MM, Lee JT, Ward HB. A fifteen-year wound surveillance study after coronary artery bypass. *Ann Thorac Surg* 1993;56:1063-8.
- Margolis DJ, Kantor J, Santana J, Strom B L, Berlin JA. Effectiveness of platelet releasate for the treatment of diabetic neuropathic foot ulcers. *Diabetes Care* 2001;24:483-8.
- Pâques M, Chastang C, Mathis A, et al. Effect of autologous platelet concentrate in surgery for idiopathic macular hole: results of a multicenter, double-masked, randomized trial. *Ophthalmology* 1999;106:932-8.
- Zieren J, Castenholz E, Baumgart E, Muller JM. Effects of fibrin glue on growth factors released from platelets on abdominal hernia repair with resorbable PGA mesh: experimental study. *J Surg Res* 1999;85:267-72.
- Senet P, Bon FX, Benbunan M, et al. Randomized trial and local biological effect of autologous platelets used as adjuvant therapy for chronic venous leg ulcers. *J Vasc Surg* 2003;38(6):1342-8.
- Stacey MC, Mata SD, Trengove NJ, Mather CA. Randomised double-blind placebo controlled trial of topical autologous platelet lysate in venous ulcer healing. *Eur J Vasc Endovasc Surg* 2000;20(3):296-301.
- Steed D. Modifying the wound healing response with exogenous growth factors. *Clin Plast Surg* 1998;25:397-405.
- Komarcevic A. The modern approach to wound treatment. *Med Pregl* 2000;53:363-8.
- Pierce GF, Mustoe TA, Lingelbach J, et al. Platelet derived growth factor and transforming growth factor-beta enhance tissue repair activities by unique mechanisms. *J Cell Biol* 1989;109:429-40.
- Harrison P, Cramer EM. Platelet a-granules. *Blood Rev* 1993;7:52-62.
- Knighton DR, Ciresi K, Fiegel VD, Schumerth S, Butler E, Cerra F. Stimulation of repair in chronic, nonhealing, cutaneous ulcers using platelet-derived wound healing formula. *Surg Gynecol Obstet* 1990;170(1):56-60.
- Bennett NT, Schultz GS. Growth factors and wound healing. Part II. Role in normal and chronic wound healing. *Am J Surg* 1993;166:74-81.
- Knighton DR, Ciresi KF, Fiegel VD, Austin LL, Butler EL. Classification and treatment of chronic nonhealing wounds. Successful treatment with autologous platelet-derived wound healing factors (PDWHF). *Ann Surg* 1986;204(3):322-30.
- Whitman DH, Berry RL, Green DM. Platelet gel: an autologous alternative to fibrin glue with applications in oral and maxillofacial surgery. *J Oral Maxillofac Surg* 1997;55(11):1294-9.
- Valbonesi M, Giannini G, Migliori F, Dalla Costa R, Gali A. The role of autologous fibrin-platelet glue in plastic surgery: a preliminary report. *Int J Artif Organs* 2002;25(4):334-8.
- Steed DL, Goslen JB, Holloway GA, Malone JM, Bunt TJ, Webster MW. Randomized prospective double-

blind trial in healing chronic diabetic foot ulcers. CT-102 activated platelet supernatant, topical versus placebo. *Diabetes Care* 1992;15(11):1598-604.

23. Glover JL, Weingarten DS, Buchbinder RL, Poucher GA, Deitrick GA, Fylling CP. A 4-year outcome-based retrospective study of wound healing and limb salvage in patients with chronic wounds. *Adv Wound Care* 1997;10:33-8.