

Implantes unitarios como tratamiento de las Agenesias en Ortodoncia

Juan C. Pérez Varela¹
 José M^a Feliu García²
 Gabriel González Díaz²
 Iñigo Cabo³

¹Ortodoncista.
 Profesor asociado de Ortodoncia.

²Odontólogo. Alumno del Master de Ortodoncia. Facultad de Odontología. Universidad de Santiago de Compostela

³Médico-Odontólogo

Resumen

Actualmente, los implantes se utilizan con éxito como parte del tratamiento de restauración de los pacientes parcial o totalmente desdentados. En ortodoncia cada día es más normal encontrarnos con edéntulos parciales debido a la pérdida prematura de los dientes definitivos o, con mayor frecuencia cada vez, a la presencia de agenesias. Este artículo trata del uso de implantes unitarios para la restauración de los espacios edéntulos en una paciente con agenesia de los incisivos laterales superiores y pérdida de los primeros molares superiores. La colocación de los implantes se combina con el cierre de espacios para un incisivo lateral y un molar, y el tallado de los dientes contiguos para lograr una estética y una oclusión aceptables.

Palabras clave: Agenesias. Implantes. Cierre de espacios.

Summary

Nowadays, implants are successfully used as a part of a restoration treatment of completely or partially edentulous patients. In daily orthodontics practice, it is more commonly found partially edentulous patients due to premature loss of the permanent teeth or, more frequently each time, due to the presence of agenesis. This article covers the use of a single-tooth implants for the restorations of edentulous spaces in a female patient with agenesis of the maxillary lateral incisors and premature loss of the maxillary first molars. The placement of the implants is combined with space-closure for one lateral incisor and one molar, and the moulding of the adjacent tooth in order to attain an acceptable esthetic and function.

Key words: Agenesis. Implants. Space-closure.

La ortodoncia actual podría considerarse como una rehabilitación oclusal con dientes naturales y a través del movimiento dentario. En la mayoría de los pacientes ortodóncicos no es necesario un plan de tratamiento interdisciplinario para alcanzar una rehabilitación oclusal exitosa, pero en un paciente edéntulo parcial (sobre todo en las agenesias, que es

lo más frecuente) es indispensable, y en esos casos se nos plantea una cuestión importante: ¿debemos abrir o cerrar espacios?. La respuesta a esta pregunta la obtendremos con un diagnóstico completo y correcto en el cual debemos valorar las distintas posibilidades de tratamiento que existen:

1. Cierre de espacios

- En las agenesias en el sector anterior, debido a la estética, la ortodoncia se debe combinar con la odontología restauradora (remodelamiento dentario) o con la prostodoncia (coronas de recubrimiento total o parcial) de los dientes adyacentes para variar su morfología (ej.: en las agenesias de incisivos laterales, transformar el canino en incisivo lateral y el primer premolar en canino).
- En las agenesias en el sector posterior, no es necesario realizar ningún tipo de remodelamiento dentario ni tener que colocar ninguna prótesis ya que la estética en este sector es menos importante.

2. Apertura de espacios: tanto en el sector anterior como en el posterior, la ortodoncia se debe combinar con la sustitución protésica del diente que falta. Debido al avance en la técnica y en los materiales, los implantes se presentan como una de las mejores alternativas para la terminación de los casos con ausencias de dientes¹.

Por lo tanto, salvo que decidamos cerrar espacios en el sector posterior, el tratamiento ortodóncico no se podrá completar si no es combinación con otras especialidades de la odontología como la odontología restauradora, la prótesis o los implantes, sobre todo en las agenesias de los incisivos laterales superiores que son los que con mayor frecuencia sufren esta anomalía.

Sin embargo, a la hora de realizar un plan un tratamiento de ortodoncia en el cual se planifica la colocación de un implante, se deben tener en cuenta algunos factores:

Correspondencia:
 Juan Carlos Pérez Varela
 C/ Dr Teijeiro 12, 1º.
 15701. Santiago de Compostela

- **Edad del paciente:** en estudios realizados sobre animales^{2,3}, se ha demostrado que los implantes no erupcionan aunque el paciente este en crecimiento, se anquilosan, pudiendo aparecer una discrepancia vertical entre el diente y el implante, por lo que no deberían colocarse implantes en pacientes en crecimiento y sí en aquellos que lo han completado para que las relaciones verticales entre el implante y los dientes adyacentes se mantengan. Para determinar si el paciente está en crecimiento o ha terminado de crecer, se comparan dos teleradiografías laterales del paciente tomadas con una diferencia de 12 meses y se comprueba que no existan cambios en el desarrollo facial vertical. El promedio de edad en la que se completa el desarrollo del individuo es de 14 años en las mujeres y de 19 en los hombres⁴.
- **Cantidad de hueso en la zona edéntula:** en los pacientes en crecimiento en los que planeamos colocar un implante, podemos abrir espacios ortodómicamente, formándose hueso en la zona edéntula a medida que se alejan las raíces⁵, y en el caso que permanezca aún el molar temporal, este debe mantenerse en boca hasta el momento de colocar el implante. Sin embargo, Ostler y Kokich⁶ han comprobado que puede extraerse el molar temporal y colocar un mantenedor de espacio, perdiendo hasta un 29% de la anchura vestibulo-bucal de la cresta en un periodo de 4 años, lo que es normal debido al mayor diámetro vestibulo-bucal del molar temporal respecto al premolar. Cuando no existe anchura suficiente de hueso en el espacio edéntulo, se pueden tomar dos alternativas:
 - Dejar expuesta la rosca del implante colocando apósitos de hueso y suturando (regeneración tisular guiada), lo que provocará la aposición natural de hueso sobre la rosca del implante^{7,8}.
 - Aumentar la anchura del alveolo reconstruyendo la cresta antes de colocar el implante⁹. Este método es imprescindible en los casos en los que exista una cresta extremadamente estrecha.
- **Cantidad de espacio necesario para el implante:** en el sector posterior viene determinada por la oclusión, y así, por ejemplo, para un premolar, el espacio deberá ser aproximadamente de 7 u 8 mm¹. En el sector anterior, a la hora de determinar el espacio necesario, tendremos en cuenta dos posibilidades:
 - En las agenesias unilaterales, la presencia del diente contralateral nos va a servir de guía.
 - En las agenesias bilaterales, habrá que tener en cuenta la estética y la oclusión:
 - estética: en líneas generales, el diámetro mesio-distal del incisivo lateral superior es dos tercios del diámetro del incisivo central¹⁰, teniendo un valor promedio entre 5,5 y 6,5 mm¹,
 - oclusión: debemos buscar un resalte y una sobremordida apropiadas.
 Después de crear el espacio necesario para un implante, hay que mantenerlo hasta la colocación de la prótesis.
- **Posición de las raíces de los dientes adyacentes:** debe controlarse con radiografías periódicas y compensaciones en los arcos durante el tratamiento ortodóncico para que permanezcan divergentes entre sí, sin alterar la posición y separación de las coronas, dejando un espacio adecuado tanto para la corona protésica como para el implante¹.
- **Carga del implante:** cuando se coloca un implante, se deposita sobre el un hueso lamelar que no puede soportar las fuerzas oclusales^{11,12}. Con el tiempo, ese hueso se remodela y se forman osteones secundarios que endurecen el hueso, pudiendo entonces soportar las fuerzas de la oclusión^{11,12}. Para Kokich⁴, es suficiente un periodo de 6 meses entre la colocación del implante y la carga del mismo. En este sentido, es muy importante chequear la oclusión después de la colocación de la prótesis para que no existan interferencias que sobrecarguen el implante. En los sectores posteriores se comprobarán, además, las lateralidades para evitar que se produzcan fuerzas tangenciales. En el sector anterior se explorarán la protrusiva, para liberar el implante de la guía anterior, y la mordida borde a borde, sobre todo en los implantes de los incisivos laterales cuya corona dejaremos más corta que la de los incisivos centrales.

Caso clínico

Paciente adulto que acude a nuestra consulta a fin de realizarse un tratamiento ortodóncico con el objetivo de preparar el caso para una rehabilitación prostodóncica.

Análisis Extraoral (Figura 1)

En las fotografías se observa un perfil recto con un buen sellado labial y un tercio facial inferior normal.

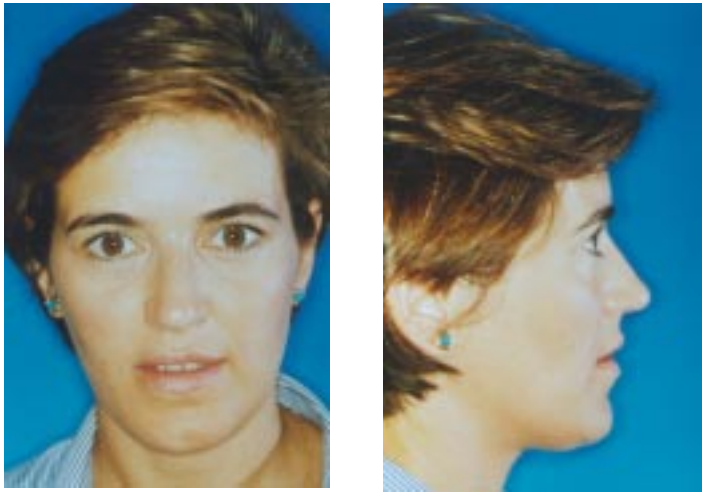

Figura 1

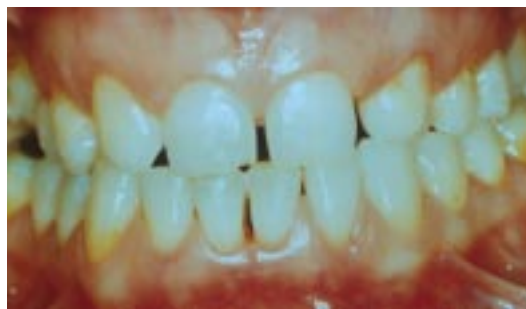
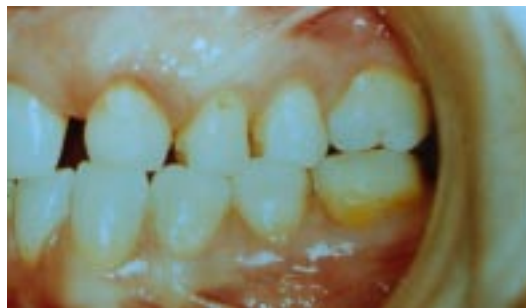
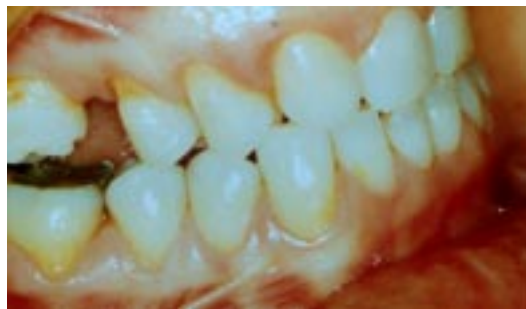Figura 2

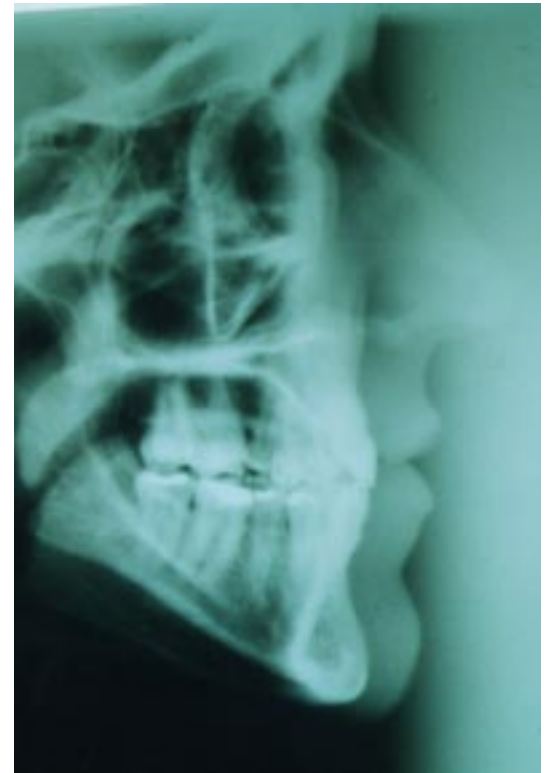

Figura 3a

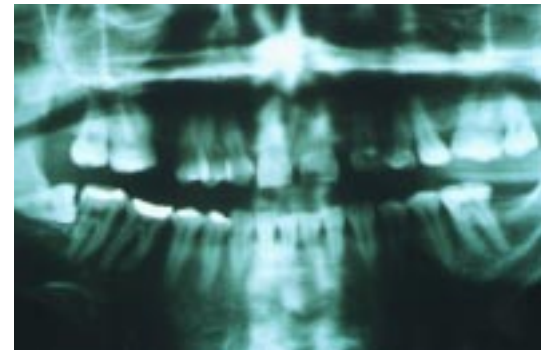


Figura 3b

Análisis Intraoral

En las fotografías intraorales (Figura 2) puede observarse las ausencias de los dos incisivos laterales superiores (ILS) y de los primeros molares superiores (MS), lo que ha dado lugar a la aparición de diastemas en el sector anterosuperior y una desviación de la línea media dentaria superior hacia la izquierda.

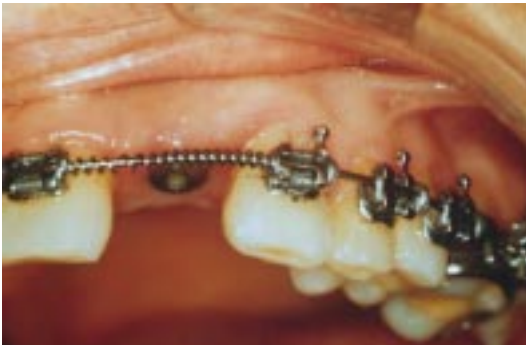

Figura 4a

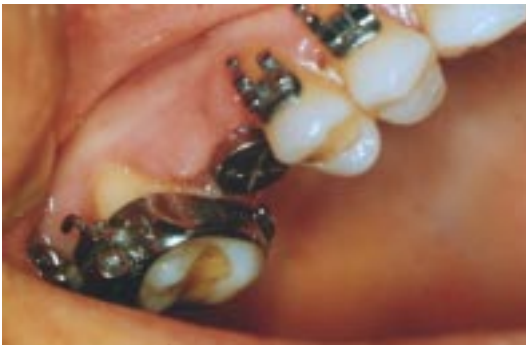
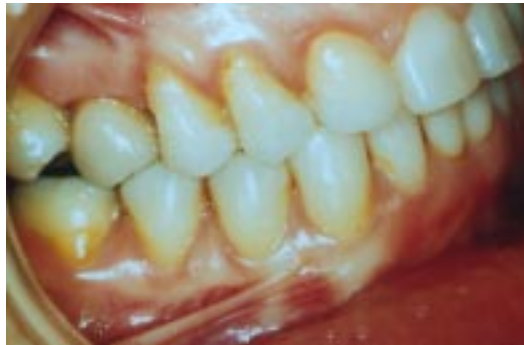
Figura 4b

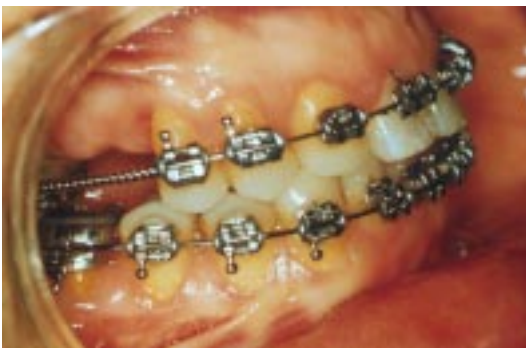
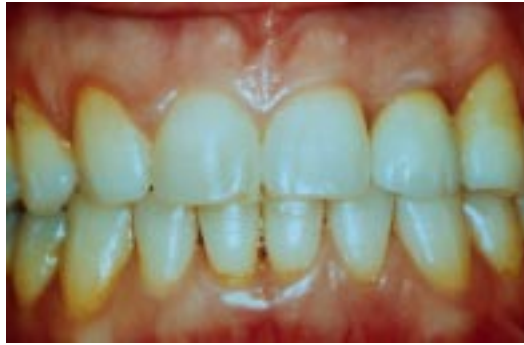
Figura 5

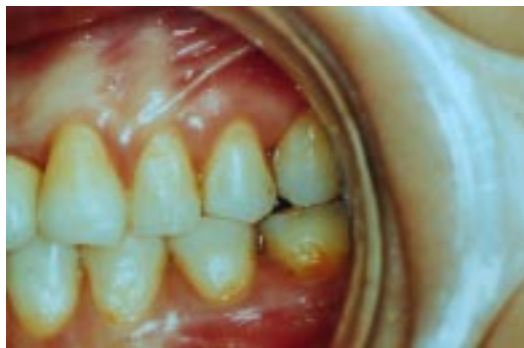

Figura 6

Oclusalmente presenta una clase II molar bilateral con una mordida en borde a borde que ha dado lugar a una atrición de la dentición.

Análisis Radiológico

Cefalométricamente (Figura 3a) nos encontramos ante un adulto con un patrón de crecimiento mesofacial y una clase I esquelética. En la radiografía panorámi-

ca (Figura 3b) se puede observar la impactación del tercer molar inferior derecho además de las agencias de los ILS y las ausencias de los primeros MS.

Plan de Tratamiento

Nuestros objetivos para el tratamiento fueron centrar las líneas medias, eliminar los diastemas y solucionar la mordida borde a borde. Para ello decidimos



Figura 7

la apertura de espacios para la colocación de implantes en el ILS izquierdo (Figura 4a) y en el primer MS derecho (Figura 4b). Para ello, utilizamos una aparatología fija multibrackets de 0,022 x 0,018 con técnica de Roth. Debido a la presencia de un Bolton debimos realizar un stripping inferior para conseguir mejorar el resalte y corregir el problema de la mordida borde a borde.

Para solucionar el problema de la agenesia del ILS derecho decidimos cerrar espacios mesializando el canino, el cual fuimos tallando en las sucesivas visitas con la finalidad de conseguir una estética y una oclusión aceptables, dejando el primer PS derecho en el lugar del canino, eliminando su cúspide palatina a fin de lograr una guía canina (Figura 5). Por último, decidimos el cierre de espacios del primer MS izquierdo.

Retención

Una vez colocadas las prótesis definitivas, cementamos una retención fija superior de incisivo lateral a incisivo lateral, y una inferior de canino a canino.

La mejoría de la paciente se produjo en los aspectos funcional y estético (Figuras 6 y 7).

Bibliografía

1. Kokich V. Implantes Unitarios en Pacientes Ortodóncicos Jóvenes. *Rev Esp Ortod* 1994;24: 203-18.
2. Odman J, Grondahl K, Lekholm U, Thilander B. The Effect of Osseointegrated Implants on the Dentoalveolar

Development. A Clinical and Radiographic Study in the Growing Pigs. *Eur J Orthod* 1991;13:279-86.

3. Thilander B, Odman J, Gröndahl K, Lekholm U. Aspects on Osseointegrated Implants Inserted in Growing Jaws. A Biometric and Radiographic Study in the Young Pig. *Eur J Orthod* 1991;14:99-109.
4. Kokich V. La Utilización de Implantes para Facilitar el Movimiento Ortodóncico. *Rev Esp Ortod* 1994;24: 99-110.
5. Kokich V. Changes in Alveolar Ridge Width in Patients Congenitally Missing Maxillary Lateral Incisors. *Angle Orthod* (In press).
6. Ostler MS, Kokich V. Alveolar Ridge Changes in Subjects Congenitally Missing Mandibular Second Premolars. *J Prosthet Dent* (In press).
7. Becker W, Becker B. Guided Tissue Regeneration for Implants Placed Into Extraction Sockets and for Implant Dehiscences. *Int J Periodont Restor Dent* 1990;10: 377-91.
8. Arora B, Worley C, Guttu R, Laskin D. Bone Formation Over Partially Exposed Implants Using Guided Tissue Regeneration. *J Oral Maxillofac Surg* 1992;50: 1060-65.
9. Nevins M, Mellonig J. Enhancement of the Damaged Edentulous Ridge Before Dental Implants. *Int J Periodont Restor Dent* 1992;12:97-111.
10. Lombardi R. The Principles of Visual Perception and Their Application to, Dental and their Application to dental Esthetics. *J Prosthet Dent* 1973;29:358-82.
11. Roberts W, Smith R, Zilberman Y, Mozsary P, Smith R. Osseous Adaptation to Continuous Loading of Rigid Endosseous Implants. *Am J Orthod* 1984;86:95-111.
12. Roberts W, Helm F, Marshall K, Gongloff R. Rigid Endosseous Implants for Orthodontic and Orthopedic Anchorage. *Angle Orthod* 1989;59:247-55.