

introducción

Con este caso clínico comenzamos una nueva sección de la Revista en la que se expondrán casos clínicos a los lectores para que propongan planes de tratamientos a través del portal www.visualdent.net. Los planes de tratamientos más interesantes según el comité científico de la

revista serán publicados en el portal o en la revista, según la disponibilidad de espacio. Les invitamos a participar en esta sección con el fin de poder compartir y comparar nuestras experiencias.

más información www.visualdent.net



Mordida abierta anterior

Emma Vila
Ortodoncista. Barcelona

Correspondencia:
emma@eresmas.net

presentación

Paciente femenino de 28 años
Respiración bucal
Deglución con interposición lingual
Clase I molar

Apiñamientos superior e inferior
Desviación de línea media inferior a la izquierda
Mordida abierta anterior
Mordida cruzada posterior derecha

Mordida borde a borde posterior izquierda
Clase I esquelética
Mesofacial



Figura 1



Figura 2

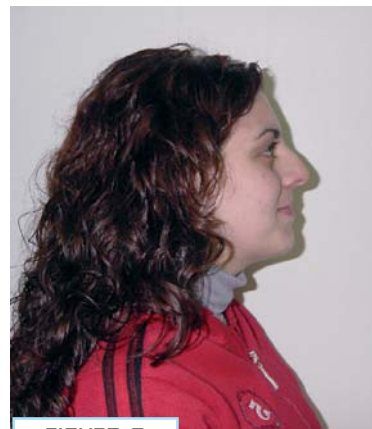

Figura 3

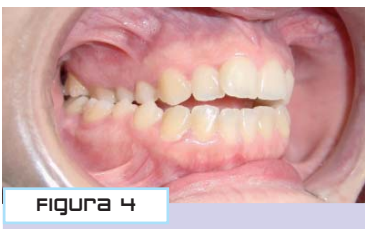

Figura 4

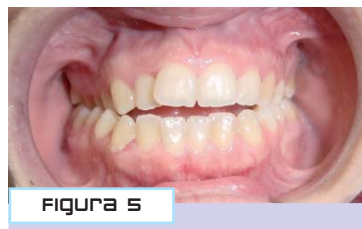

Figura 5

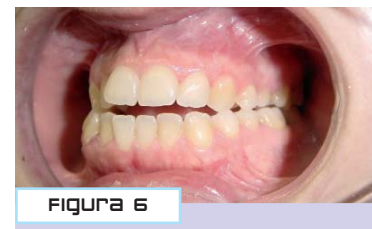

Figura 6

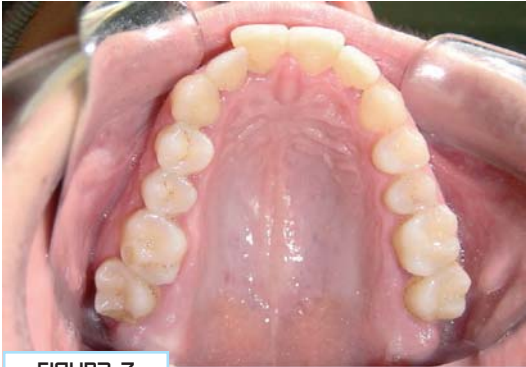

FIGURA 7

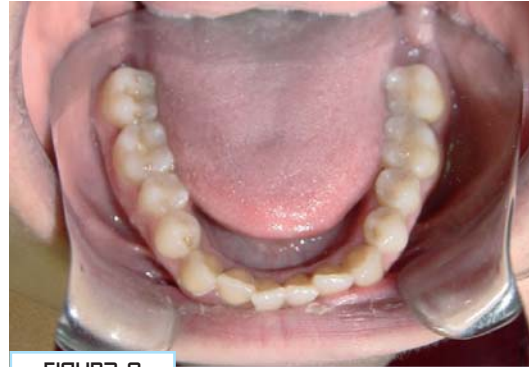

FIGURA 8

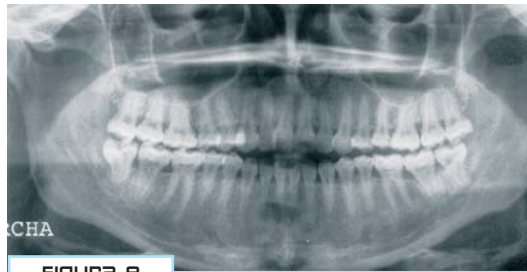

FIGURA 9

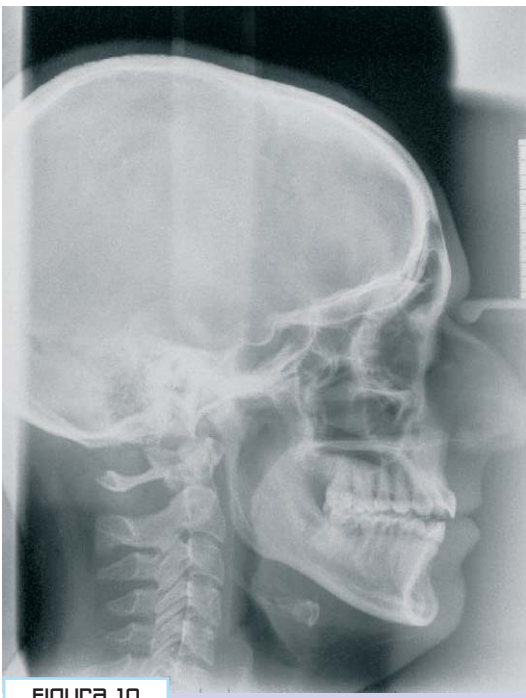

FIGURA 10

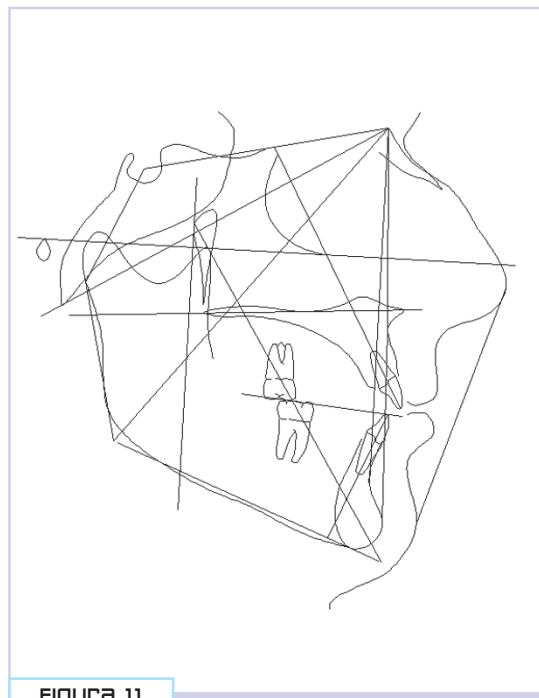


FIGURA 11