ortodoncia clínica 2005;8(2):120-122

introducción

Ésta es una nueva sección de la Revista en la que se exponen casos clínicos para que los lectores propongan planes de tratamientos a través del portal www.visualdent.net. Los planes de tratamientos más interesantes según el comité científico de la revista serán publicados en el portal o en la revista, según la disponibilidad de espacio.
Les invitamos a participar en esta sección con el fin de poder compartir y comparar nuestras experiencias.

más información www.visualdent.net

Sonrisa gingival. Transposición de caninos

Juan Jesús Pérez Moreno
Ortodoncista. Barcelona

Correspondencia:
Plaza Granollers, 1 1º2ª. 08302 Mataró

presentación

Paciente femenino de 12 años de edad cuyo motivo de consulta es la sonrisa gingival.

Presenta una maloclusión de clase I con apiñamientos leves.

La línea media presenta una desviación leve y no presenta malposiciones importantes en la arcada inferior.

En la arcada superior presenta transposición del canino superior derecho con el primer premolar superior derecho y una rotación mesial del segundo premolar superior izquierdo.

Desde el punto de vista esquelético es clase II esquelética leve con retrognatia mandibular y tipo facial dólico moderado.

Presenta deglución atípica con interposición lingual a nivel del 14.

La codificación funcional es:

- Narinas - Valor 1 - narinas estrechas en situación de reposo pero sin colapso funcional.
- Lengua - Valor 1 - La punta de la lengua contacta el paladar con la boca abierta.
- Amígdalas - Valor 1 - Presencia de amígdalas que no invaden orofaringe
- Adenoides - Valor 1 - Ausencia de tejido adenoideo.

La paciente no recibió tratamiento ortodóncico en esta clínica pero el interés radica en:

- Cómo manejar la transposición del canino superior derecho y la rotación del premolar superior izquierdo.
- Cómo manejar la sonrisa gingival.

Figura 1

Fotografía inicial de frente, boca cerrada

Figura 2

Fotografía inicial de frente, sonriendo

Figura 3

Fotografía inicial de perfil

Figura 4

Fotografía intraoral inicial lateral derecha

Figura 5

Fotografía intraoral inicial central

Figura 6

Fotografía intraoral inicial lateral izquierda

Figura 7

Fotografía oclusal inicial superior

Figura 8

Fotografía oclusal inicial inferior

Figura 9

Ortopantomografía inicial

Figura 10

Radiografía inicial

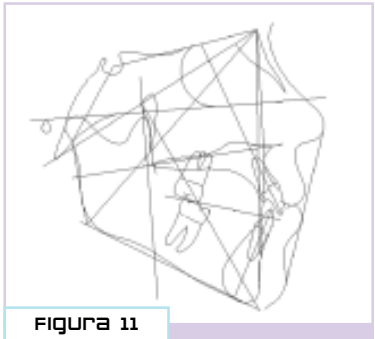

Figura 11

Trazado cefalométrico inicial

Ricketts/Roth/Jaraback Cephalometrics Values

DENTAL AND ESTHETICS	Valor	Norma	Tolerancia	Desviación
U-Incisor Protrusion (U1-APo) (mm)	8,7	6,0	2,2	1,2*
L1 Protrusion (L1-APo) (mm)	4,2	2,7	1,7	0,9
Interincisal Angle (U1-L1) (º)	131,9	130,0	6,0	0,3
U-Incisor Inclination (U1-APo) (º)	27,3	28,0	4,0	-0,2
L1 to A-Po (º)	20,8	22,0	4,0	-0,3
Occ Plane to FH (º)	11,7	9,1	5,0	0,5
Commeasure Height (Stm-FOP) (mm)	7,4	4,5	2,0	1,5*
Lower Lip to E-Plane (mm)	0,5	-2,0	2,0	1,2*
SKELETAL	**Valor**	**Norma**	**Tolerancia**	**Desviación**
Convexity (A-NPo) (mm)	2,9	1,4	2,0	0,8
Maxillary Depth (FH-NA) (º)	88,7	90,0	3,0	-0,4
Facial Taper (º)	63,1	68,0	3,5	-1,4*
Facial Axis-Ricketts (NaBa-PtGn)(º)	86,4	90,0	3,5	-1,0*
FMA (MP-FH) (º)	31,0	24,9	4,5	1,3*
Gonial/Jaw Angle (Ar-Go-Me) (º)	126,1	125,2	6,7	0,1
Palatal-Mand Angle (PP-MP) (º)	35,8	25,0	6,0	1,8*
GROWTH: = MESO, < BRACHY, > DOLICHO	**Valor**	**Norma**	**Tolerancia**	**Desviación**
Saddle/Sella Angle (SN-Ar) (º)	133,1	124,0	5,0	1,8*
Articular Angle (º)	141,8	142,7	6,0	-0,2
Gonial/Jaw Angle (Ar-Go-Me) (º)	126,1	125,2	6,7	0,1
Sum of Angles (Jarabak) (º)	401,0	393,8	6,0	1,2*
GROWTH: UGA > HORZ TENDENCY; LGA > VERT TENDENCY	**Valor**	**Norma**	**Tolarancia**	**Desviación**
Upper Gonial Angle (Ar-Go-Na) (º)	50,6	55,3	7,0	-0,7
Lower Gonial Angle (Na-Go-Me) (º)	75,6	70,4	6,0	0,9
MANDIBULAR BODY GROWTH RATE: = NORMAL, > AUGMENTED, < DIMINISHED	**Valor**	**Norma**	**Tolerancia**	**Desviación**
Anterior Cranial Base (SN) (mm)	67,1	73,2	3,0	-2,0**
Mandibular Body Length (Go-Me) (mm)	70,3	71,0	5,0	-0,1
Jarabak Anterior Ratio (x100)	77,0	96,3	4,0	-4,8****
RAMUS GROWTH RATE: = NORMAL, > AUGMENTED, < DIMINISHED	**Valor**	**Norma**	**Tolerancia**	**Desviación**
Posterior Cranial Base (S-Ar) (mm)	38,7	32,8	4,0	1,5*
Ramus Height (Ar-Go) (mm)	38,7	43,6	4,5	-1,1*
S-Ar/Ar-Go (%)	100,1	75,0	5,0	5,0*****
GROWTH: = NORMAL, < DIVERGENT, > CONVERGENT	**Valor**	**Norma**	**Tolerancia**	**Desviación**
Anterior Face Height (NaMe) (mm)	124,4	114,4	5,0	2,0**
Posterior Face Height (SGo) (mm)	73,1	74,4	5,0	-0,3
P-A Face Height (S-Go/N-Me) (%)	58,8	65,0	4,0	-1,6*
LOWER 1/3 FACIAL VERTICAL PROBLEMS: YES/NO	**Valor**	**Norma**	**Tolerancia**	**Desviación**
Anterior Facial Ht (ANS-Me)(mm)	72,6	66,6	5,0	1,2*
ANS-Me/Na-Me (%)	58,3	55,0	0,1	33,5******