

# Hallux limitus

**Carlos Lerma Barragán**

Miembro del Colegio Oficial de Podólogos de la Comunidad Valenciana. Miembro del Colegio Oficial de Podólogos de Madrid. Miembro de la A.A.S.F y Fellow Member de la misma.

Correspondencia:

Carlos Lerma Barragán

Avda. del Cid 7, 7º

46018 Valencia

E-mail: clermab28@enfermundi.com

## Resumen

En el presente trabajo, el autor quiere romper con ese absurdo antagonismo entre procedimientos M.I.S. y por cirugía abierta o tradicional. Tanto unos procedimientos como los otros tienen sus indicaciones. En este caso, según criterio del mismo, es de primera elección el procedimiento por cirugía abierta.

Procedimiento que expone muy descriptivamente.

**Palabras clave:** *Hallux limitus*. *Hallux rigidus*. Atroplastia.

## Introducción

En la práctica diaria nos encontramos, en nuestras consultas, con pacientes con dolor a la flexo-extensión forzada de la primera articulación metatarso falangica con crujido al movilizar dicha articulación.

En la exploración biomecánica se objetiva una marcha antiálgica. En este caso será una marcha en rotación externa por la imposibilidad de concluir correctamente la fase de despegue con la consiguiente alteración de la cadena cinética, lo que se traduce en:

- hiperqueratosis bajo la articulación interfalángica.
- sobrecarga del borde externo del pie con queratosis por estrés en la zona de la quinta articulación metatarso-falángica pudiendo producir intenso dolor.

Yo diferenciaría dentro de la escala que nos va a conducir a un *hallux rigidus* diferentes grados den-

## Summary

In the present work, the Author wants to break with that absurd Antagonism between M.I.S procedures and open or traditional Surgery. As much some procedures as the other have their Indications. In this case, according to himself criterion, it is from first election the procedure for open Surgery. Procedure that he explain very descriptively.

**Key words:** *Hallux limitus*. *Hallux rigidus*. Athroplasty.

tro de la entidad nosologica que conocemos como *hallux limitus*. Estos estadios irían en función de la limitación articular y del dolor que origina su movilización. Siendo el estadio final una rigidez total de la articulación con arco de movimiento cercano al cero y con unos hallazgos radiográficos característicos como son:

- En primeros estadios el estrechamiento de la interlínea articular la cual va ha ir desapareciendo según el proceso se va instaurando progresivamente (Figura 1).
- Se puede objetivar un densificación ósea de la epifisis.
- Aparición de osteofitos marginales, con la aparición del característico juanete dorsal (Figuras 2 y 3).
- Característico en el *hallux limitus* es la normalidad de los ángulos tanto interfalángico, metatarso falangico como intermetatarsiano del primer radio con la consiguiente correcta alineación del primer radio (Figura 1).

En cuanto a la etiología del *hallux limitus* existen diferentes hipótesis. Teniendo en cuenta que se produce con mayor frecuencia en pies con fórmula digital tipo Egipto y en varones (donde la compactación de la primera articulación metatarso falángica es mayor). Me inclino a pensar que microtraumatismos repetidos en esta primera articulación metatarso falángica con la puntera del zapato, darán como resultado las lesiones anteriormente mencionadas y que conocemos como *hallux limitus*.

Existe otro tipo de causas que podemos denominar secundarias como son la podagra, postraumáticas y yatrogenicas. En la cirugía del HAV en ocasiones se lesiona el cartílago articular lo que desencadena un foco artrosico que progresivamente y por desgracia va a conducir a un *hallux limitus*.

## Indicaciones

Este procedimiento que describo en el presente trabajo lo prescribiría en caso de fracasar los tratamientos conservadores. El que consistiría en un riguroso estudio biomecánica y la realización de un soporte plantar destinado a la compensación de los desequilibrios biomecánicos. Debo decir que este tipo de tratamientos en la gran mayoría de los casos no tiene el resultado satisfactorio que debieren.

Por todo lo anterior, este procedimiento estaría indicado cuando hayan fracasado tratamientos incruentos y cuando las alteraciones biomecánicas no permiten a nuestro paciente llevar una vida cotidiana. El tratamiento quirúrgico que voy a describir personalmente lo considero de primera elección no obstante debo hacer mención de la existencia de procedimientos por M.I.S. para este tipo de alteración consistente en la eliminación de todo osteofitos que limite la movilidad articular. Este procedimiento no atajaría la etiopatogenia del proceso si consideramos que un hallux largo (pie egipcio) y una primera articulación metatarso falángica excesivamente compactada pudieran ser el desencadenante del *hallux limitus*.

## Descripción del procedimiento quirúrgico

El procedimiento de elección sería la intervención de Keller. Este procedimiento permite alcanzar dos objetivos fundamentales en el *hallux limitus* como son:

1. Acorta el hallux.
2. Descomprime la primera articulación metatarso-falángica, proporcionando una movilidad flexo-extensora no dolorosa (Figura 4). Estos objetivos no son conseguidos por ningún otro procedimiento.

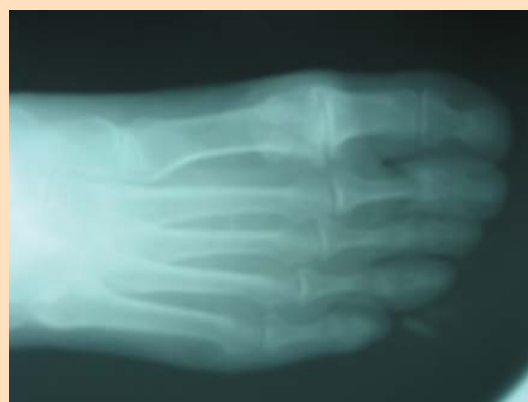

Figura 1.

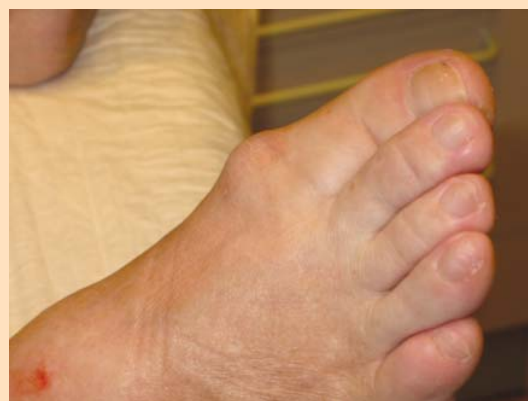

Figura 2.

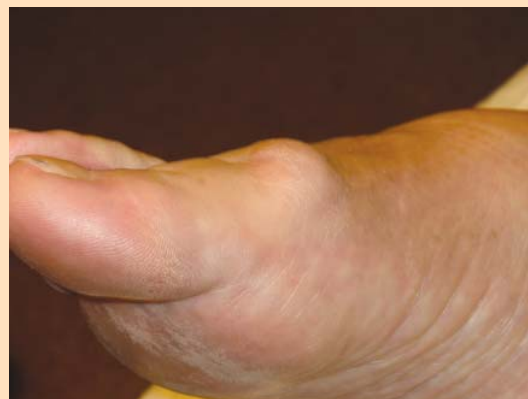

Figura 3.

### Instrumental quirúrgico necesario

La instrumentación que yo utilizo en la actualidad nada tiene que ver con la que en un principio usaba. Lo que ha sido fruto de una evolución propia y del pragmatismo que siempre busco en mis procedimientos.

Lista de instrumental y suturas:

1. Mango de bisturí de 3 con hoja del 10
2. Seda trenzada del 2/0
3. Monofilamento del 0
4. Sutura reabsorbible del 0
5. Sierra oscilante con hojas de sierra de 0,9 y 1,5 cm.
6. Pinzas de tejido *Brown-Adson* con dientes.
7. Pinzas cangrejo.
8. Porta-agujas con tijera *Olsen-Hegar*.
9. Raspador *Joseph*, con sierra de raya fina.
10. Retractor *Senn* terminación doble (cápsula y piel) (Figura 5).

### Procedimiento

1. Pimeramente anestesiarnos la zona, es de elección del autor el bloqueo del pie a nivel del tobillo pero sería valido un bloqueo zonal. Se procede al vaciado con vendaje centripeto (venda de Smach) y torniquete. Se prepara convenientemente el campo quirúrgico según criterios estrictos de asepsia y antisepsia. Se realiza la *incisión cutánea* de convexidad plantar en zona interna de la 1º articulación metatarso falángica de aproximadamente 6 cm (Figuras 6 y 7).
2. Disecamos piel, tejido celular subcutáneo y aponeurosis en dirección plantar y dorsal. En este paso es conveniente tener bien identificados tanto el flexor como el extensor del *hallux* (Figura 8).
3. Abrimos cápsula. Capsulotomía lineal medial (Figura 9).

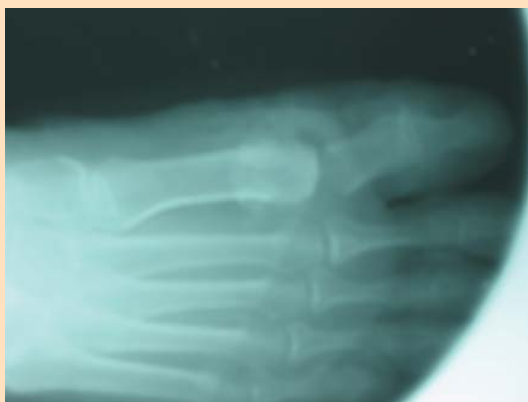

Figura 4.

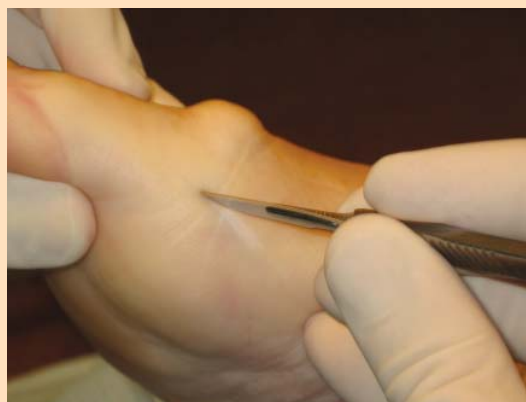

Figura 6.

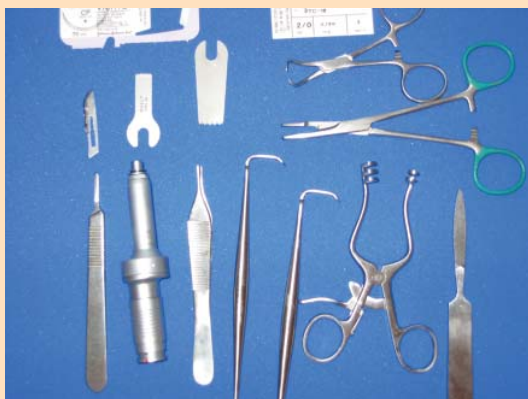

Figura 5.

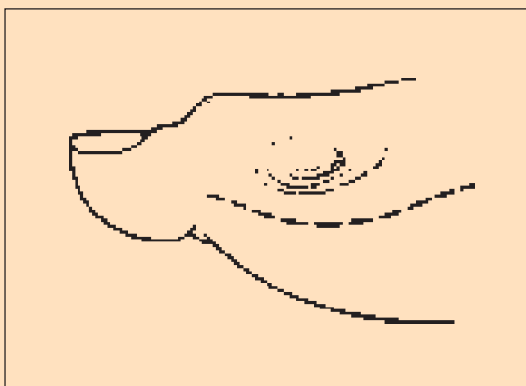


Figura 7.

4. Separar cápsula y periostio también en la base de la falange proximal, exponiendo la superficie articular.
5. Cortar aproximadamente 1,5 cm, la cantidad de falange que deseamos eliminar habrá sido convenientemente valorada en el pre-operatorio con el estudio de la RX buscando la fórmula digital deseada (pie cuadrado o griego), a nivel proximal de la falange proximal.  
El corte lo realizamos con una sierra oscilante con la hoja de 1 cm. La porción ha ressecar es totalmente seccionada de medial a lateral. Si se desea esta osteotomía puede ser varizante, persiguiendo corregir la ligera abducción que pudiere existir (normalmente en el *hallux limitus* no es preciso) (Figura 10).
6. Normalmente en el *hallux limitus* por la compactación de la articulación metatarso falangica va ha ser un poco más complicada la liberación de la base de la falange proximal. Te-

nemos que ir eliminando adherencias en la zona plantar, dorsal y lateral a la base de la falange:

- Separamos bien y liberamos plantar (icuidado con el flexor largo del *hallux*!) y dorsalmente (el extensor es más fácil identificarlo) (Figura 11).
  - Para liberar la base de la falange en su cara lateral. Pinzamos convenientemente (pinzas de cangrejo) la base (Figura 12).
  - Traccionamos hacia medial y vamos seccionando los tejidos adheridos a la cara lateral conforme se va extirpando la base de la falange (Figura 13).
7. Se objetiva in situ que el espacio articular conseguido es el deseado conforme a la planificación preoperatoria de la intervención (Figura 14).
  8. Eliminamos la exostosis de la cara medial de la cabeza metatarsal lo que realizamos con la sierra oscilante con la hoja del 1,5 cm (Figuras 15 y 16).

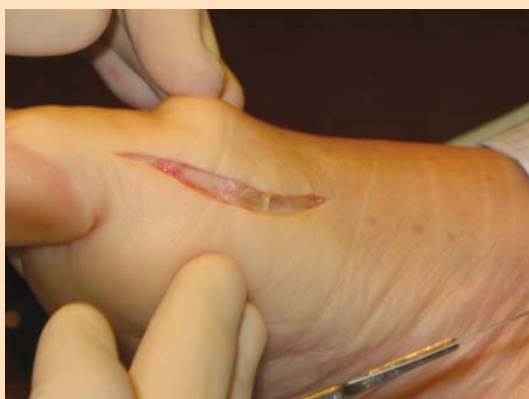

Figura 8.

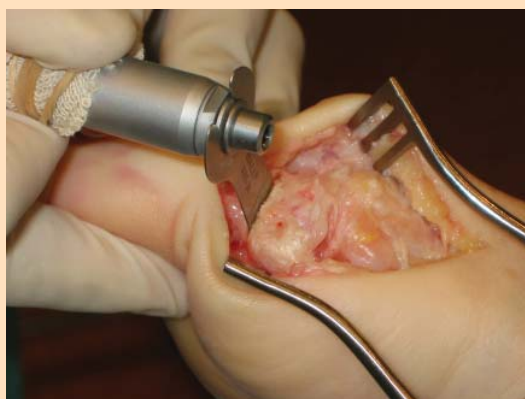

Figura 10.

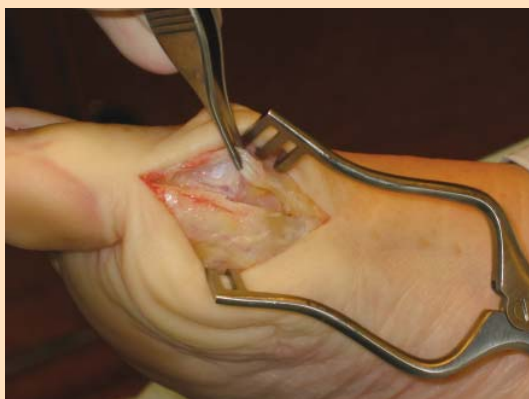

Figura 9.

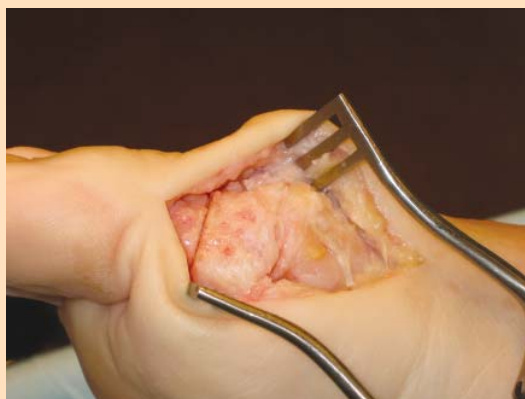


Figura 11.

9. Procedemos a eliminar la exostosis de la zona dorsal de la cabeza metatarsal (Figura 17).
10. Se observa que las excrescencias osteofíticas han sido convenientemente eliminadas. Si el platillo sesamoideo estuviere adherido se

- liberaría. Con un desperiostizador de *Cottle* es fácil despegarlo (Figura 18).
11. Con una lima de *Joseph* ribeteamos convenientemente las zonas osteotomizadas tanto en la cabeza como en la base de la falange, dejando lo mas lisas posibles dichas su-

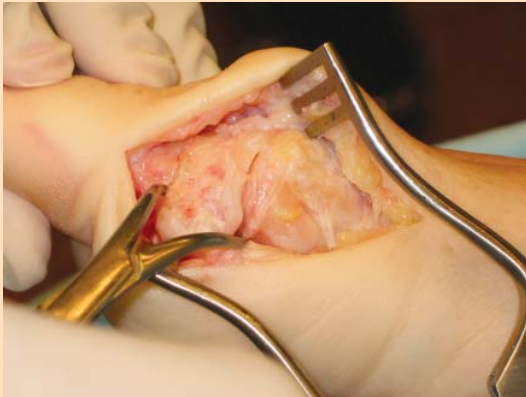


Figura 12.

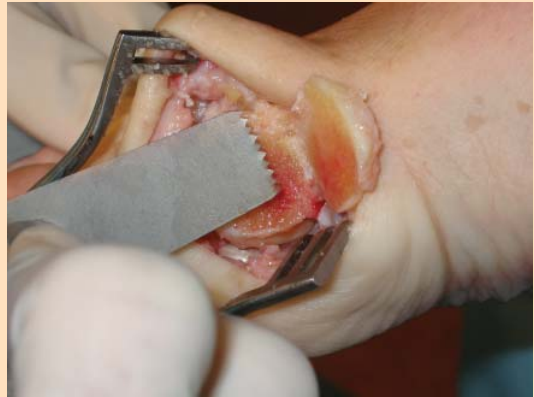

Figura 15.

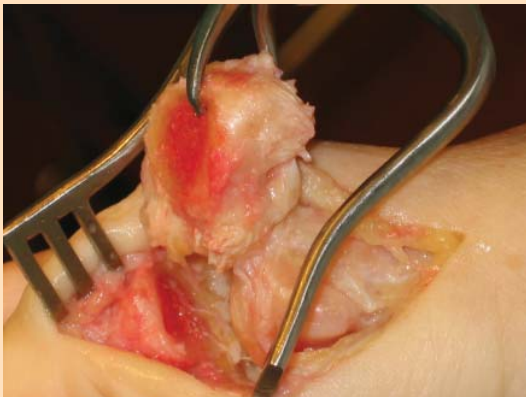


Figura 13.

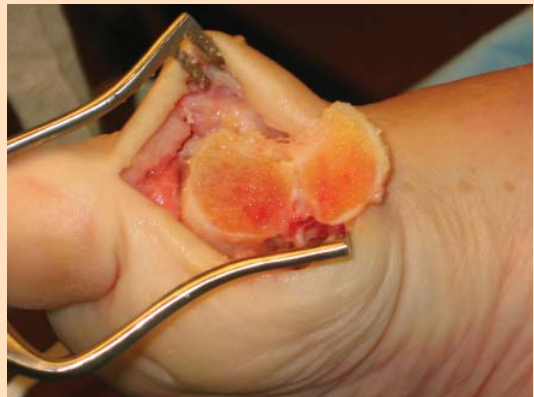


Figura 16.

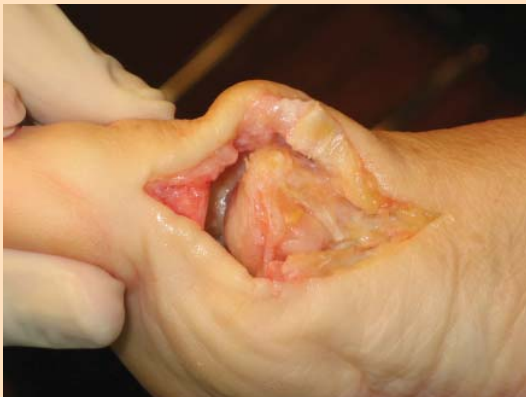

Figura 14.

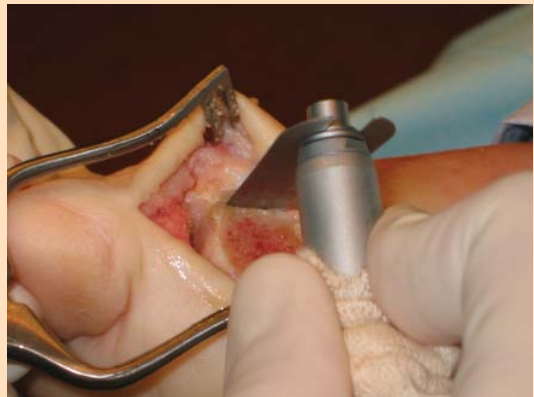

Figura 17.

- perfiles. Se lava con suero fisiológico para eliminar restos óseos residuales (Figura 19).
12. Se objetiva que el aparato flexo-extensor esta íntegro y cumple su cometido (Figura 20).
  13. Según la cantidad de falange reseca y criterios propios del cirujano, no olvidemos que

la cirugía es un arte, se puede hacer una interposición capsular.

14. Procedemos a cerrar la cápsula articular con sutura reabsorbible del 0 (Figuras 21 y 22).
15. Cerramos la piel con nylon unifilar del 2/0 en sutura intradérmica (Figura 23).

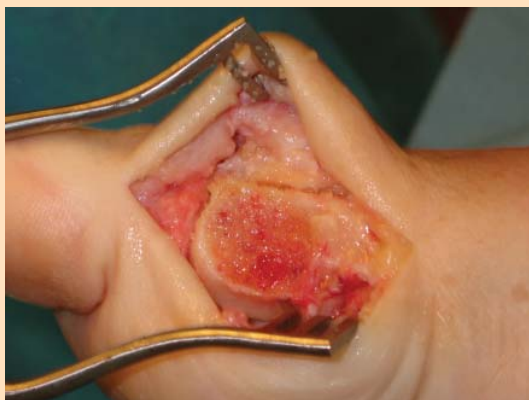

Figura 18.

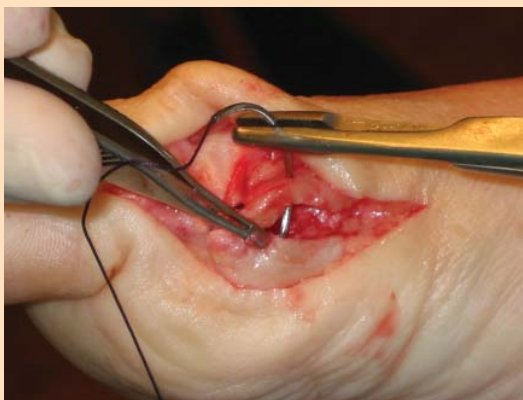

Figura 21.

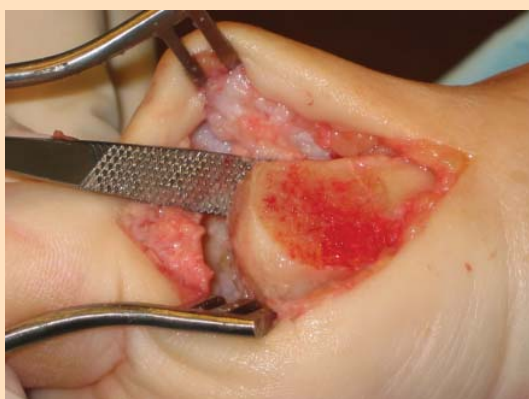

Figura 19.

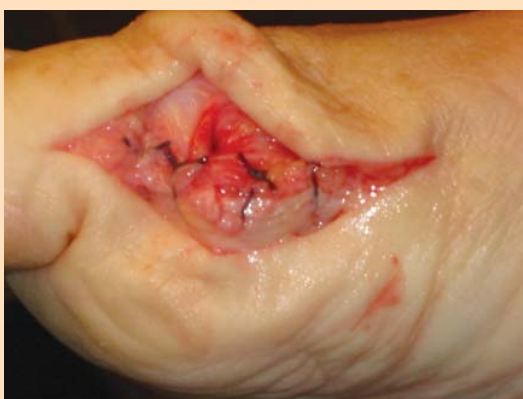

Figura 22.

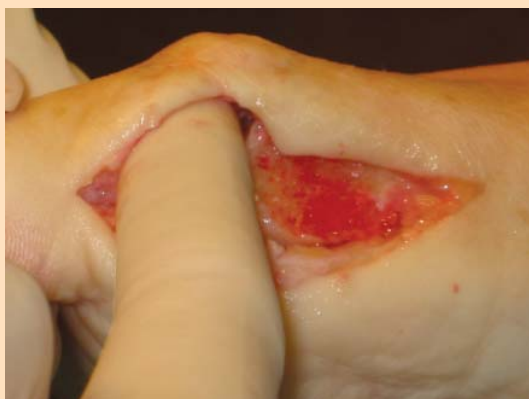


Figura 20.

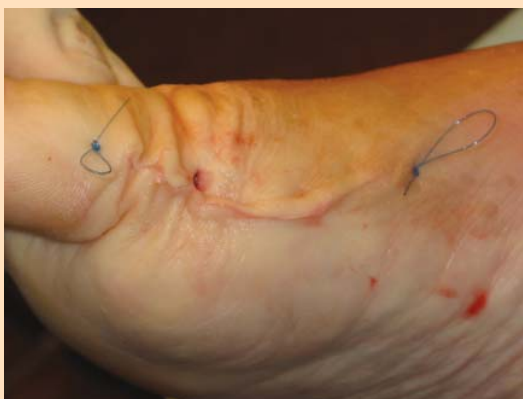

Figura 23.

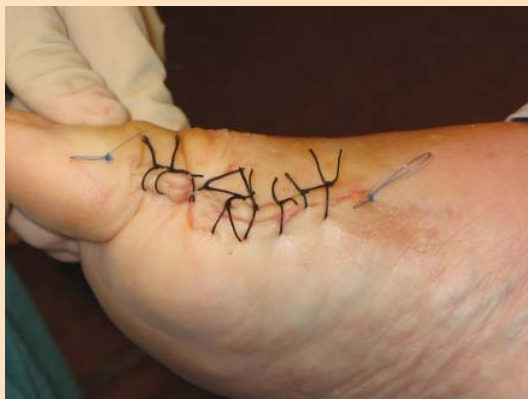

Figura 24.

16. El autor prefiere reforzar la sutura intradérmica con puntos sueltos de seda trenzada del 2/0 pero esto es criterio propio. También se puede reforzar con tiras de steri-trip (Figura 24).

### Conclusiones

- El procedimiento de Keller en la entidad nosológica que nos ocupa consigue atajar la

etiopatogenia del proceso. Si consideramos que un pie egipcio y una articulación metatarsófalangica excesivamente compactada, son causas del proceso que lleva al *hallux rigidus*. La intervención de Keller es de elección (Figura 4).

- El paciente rápidamente nota una franca mejoría siendo una flexo-extensión no dolorosa. Lo que se objetiva en revisiones sucesivas con un cambio en el patrón de la marcha.
- El autor del presente trabajo prefiere en su actividad profesional los procedimientos MIS pero es consciente de que no todo proceso es subsidiario de cirugía MIS y que un profesional que no domine ambos campos de la cirugía del pie está limitado en su actividad profesional.

### Bibliografía recomendada

Chevrot A. *Diagnóstico por imagen de las afecciones del Pie*. Barcelona: Ed. Masson.

Mercado OA. *Atlas de cirugía del pie*. Vol. 1.

Buttworth6 R, Dockery GL. *Cirugía del antepie*.