

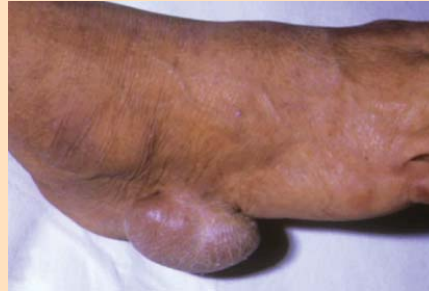Rincón de la imagen

José M^a Carnero Elías
Podólogo

jmcarnero@telefonica.net

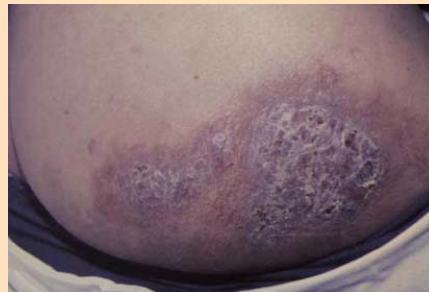
Tumor sudoral benigno

Imagen de tumor sudoral benigno, cuyo tratamiento es la resección quirúrgica.



Tuberculosis

Es una tuberculosis de reinfección: Resultante de la inoculación del bacilo de Koch a un sujeto sensibilizado, bien sea por contacto profesional o accidental. Es afección se presenta principalmente en las extremidades, presentan placas verrugosas, papilomatosas, que cuando se presionan pueden segregar pus, en ocasiones se mezclan con linfangitis y adenitis. El diagnóstico diferencial debe efectuarse con: la verruga normal, la leishmaniosis y el carcinoma espino-celular.



Polidactilia

Polidactilia, anomalía cromosómica común de carácter recesivo. Como curiosidad añadiremos que el gran pintor renacentista Rafael utilizó modelos con polidactilia en sus cuadros.

